Dosisreductie zonder verlies van diagnostische informatie bij een myocardperfusiescintigrafie

Fontys Paramedische Hogeschool

Stéphanie Groenen (stephanie.groenen@outlook.com)

G. Aarts (VieCuri Medisch Centrum) R. van de Kolk, Msc. (Fontys Paramedische Hogeschool)

VieCuri medisch centrum

Inleiding

Bij een myocardperfusiescintigrafie (MPS) wordt na het uitvoeren van zowel de rust- als de stress single photon emission computed tomography (SPECT) een attenuatiecorrectie (AC) CT-scan uitgevoerd.

Door het gebruik van een CT-scan voor de AC van de SPECT-data is de totale stralingsdosis voor de patiënt met gemiddeld 0,5 mSv tot 1,0 mSv toegenomen.[1] Onbekend is of het gebruik van slechts één AC-CT-scan (rust scan) voor de correctie van beide SPECT-data mogelijk is met behoud van dezelfde diagnostische informatie uitgedrukt in summed rest score (SRS), summed stress score (SSS) en summed difference score (SDS).[2-3]

Het gebruik van slechts één AC-CT-scan levert een 50%-dosisreductie op voor de patiënt en is dus vanuit het ALARA-principe van belang. Voor het VieCuri Medisch Centrum (VMC) is het van belang om eerst het eventuele verlies aan diagnostische informatie te onderzoeken alvorens één AC-CT-scan in de klinische praktijk toe te passen. Dit voorkomt onnodige vals-positieve of vals-negatieve bevindingen in het VMC.

In hoeverre is het gebruik van één AC-CT-scan (rustscan) in plaats van twee AC-CT-scans (stress- en rustscan) bij een MPS SPECT-CT mogelijk zonder verlies van diagnostische informatie (SRS, SSS en SDS) in het VMC?

Methode

Dit onderzoek betrof een retrospectieve, kwantitatieve meetstudie. De geïncludeerde patiëntendata verkregen op basis van klinische onderzoeken werden uitgevoerd middels een Siemens Symbia T16 SPECT-CT, smartzoom-collimator en ^{99m}Tc-Tetrofosmine. Data werden toetsend en beschrijvend geanalyseerd.

In- en exclusiecriteria patiëntendata

✓ Tijdsperiode: 01-12-2016 tot 01-04-2017
✓ Tweedaags-scanprotocol ondergaan
✓ Na rust- en stress SPECT een CT-scan
✗ Bewegingsartefacten
✗ Extra-cardiale activiteit
✗ Beide armen niet boven hoofd gepositioneerd

Figuur 1. Het 20-segmentale model.[4]

Meetprotocol

Ten eerste werden de SPECT-data gefuseerd en gecorrigeerd voor AC aan de hand van 1 of 2 AC-CT-scan(s).

Ten tweede werd de quantitative perfusion SPECT (QPS) gereconstrueerd:

- De linker ventrikel werd weergegeven middels het 20-segementale model (figuur 1).
- Defectscore werd per segment toegekend op een schaal van 0 tot 4.
- Bepaling van de SRS, SSS en SDS.

Om de interbeoordelingsbetrouwbaarheid te bepalen werden de data van 30 patiënten uitgewerkt door één MBB'er van het VMC en de onderzoeker (MBB'er in opleiding).

2 AC-CT-scans
1. rust-SPECT + rust CT-scan
2. stress-SPECT + *stress* CT-scan

1 AC-CT-scan
1. rust-SPECT + rust CT-scan
2. stress-SPECT + *rust* CT-scan

Resultaten

In de periode 01-01-2017 tot en met 24-01-2017 zijn de data van 75 patiënten verzameld waarvan uiteindelijk de data van 58 patiënten werden geïncludeerd (Tabel 1).

Tabel 1. Patiëntkarakteristieken

Totaal (man/vrouw)	58 (28/30)
Mediaan leeftijd in jaren (IQR)	68 (15,5)
Mediaan gewicht in kg (IQR)	77,5 (16,5)
Doseringscategorie (%)	
500 MBq bij gewicht < 100 kg	48 (90,6%)
750 MBq bij gewicht > 100 kg	5 (9,4%)
Mediaan toegediende dosis MBq (IQR)	
Rust	516 (48,5)
Stress	525 (49,0)
Inspanningsvorm (%)	
Fietsergometrie	13 (22,4%)
Farmacologische stressmiddelen	45 (77,6%)

IQR= interkwartielrange, MBq= mega Becquerel.

In figuur 2 zijn de uitkomstwaarden van de SRS, SSS en SDS bij zowel één als twee AC-CT-scan(s) weergegeven. Op basis van de Wilcoxon signed rank test bleken de verschillen van 0.5 SSS en 1.0 SDS niet statistisch significant verschillend te zijn (p-waarde sig. level <.05).

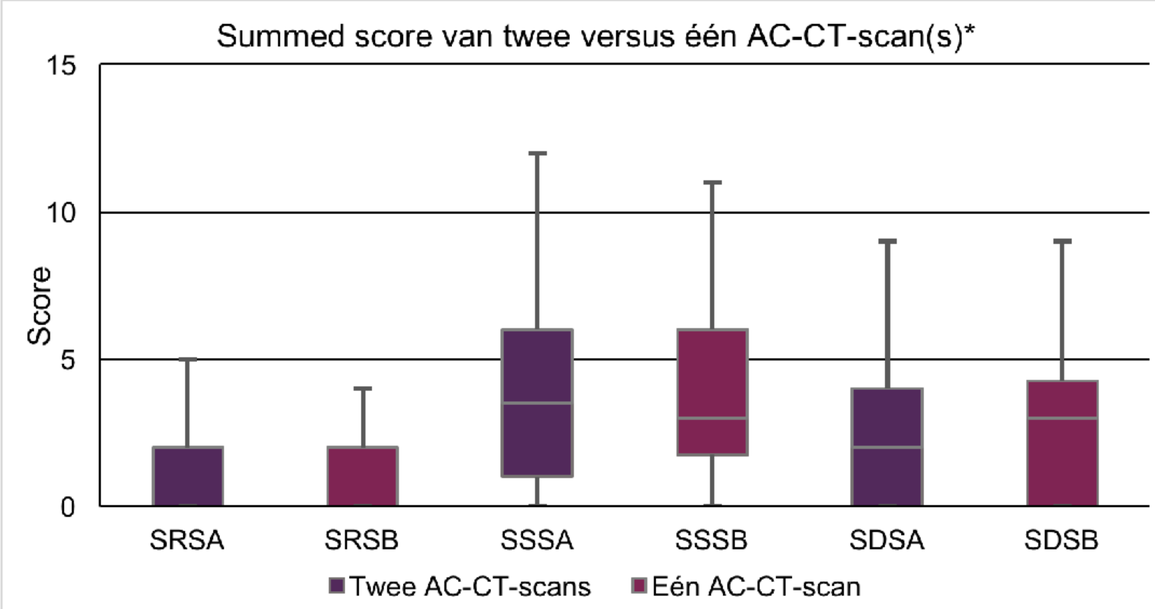

Figuur 2. De summed score van twee versus één AC-CT-scan(s).
SRS= Summed rest score, SSS= Summed stress score, SDS= Summed difference score, AC-CT-scan-attenuatiecorrectie computed tomography
**outliers niet meegenomen*

Uit de intraclass correlatiecoëfficiënt (ICC) bleek dat sprake was van een hoge overeenkomst tussen de SRSA en de SRSB (ICC=.98; F(56-56)=95.50; p<.01). De interclass correlatiecoëfficiënt tussen de MBB'er en de onderzoeker is weergegeven in tabel 2. Hieruit bleek dat sprake was van een hoge overeenkomst voor de SRS en de SSS en een matige overeenkomst voor de SDS.

Tabel 2. Interclass correlatiecoëfficiënt

	2 AC-CT-scans			1 AC-CT-scan		
	ICC	95% CI	F test	ICC	95% CI	F test
SRS	.98	.97-.99	115.55	.97	.94-.99	63.31
SSS	.92	.85-.96	26.68	.93	.85-.96	25.94
SDS	.77	.73-.94	8.15	.72	.49-.86	6.29

SRS= Summed rest score, SSS= Summed stress score, SDS= Summed difference score, AC-CT-scan-attenuatiecorrectie computed tomography, ICC= interclass correlatiecoëfficiënt, CI= confidence interval

Discussie

De resultaten werden vergeleken met de vergelijkbare studies van Wells et al.[2] en Ahlman et al.[3] De studie van Wells et al.[2] bevestigen de resultaten. Tevens werden deze studies gebruikt om de resultaten te interpreteren en op waarden te schatten met betrekking tot de interne- en externe validiteit en de klinische relevantie.

Interne validiteit

+ + Blindering van de onderzoeker met betrekking tot de reconstructie methode;
+ Gebruik van de QPS met de summed scores;
+ + Hoge *intra*- (SRS) en *inter*beoordelingsbetrouwbaarheid (SRS en SSS);
- Matige *inter*beoordelingsbetrouwbaarheid voor de SDS.

Externe validiteit

+ Uitkomsten lijken niet scanner afhankelijk te zijn;
+ - Excluderen van patiëntendata met bewegingsartefacten en/of extra-cardiale activiteit;
- - Uitkomsten lijken alleen met zekerheid geldig bij het gebruik van ^{99m}Tc-Tetrofosmine.

Klinische relevantie

- 50 %-dosisreductie voor de patiënt door het gebruik van slechts één AC-CT-scan;
- Vermindering van de fysieke belasting voor de patiënt en reductie van de onderzoekstijd voor de patiënt en de afdeling door het gebruik van slechts één AC-CT-scan.

Conclusie

De verschillen tussen één en twee AC-CT-scan(s) bij een MPS bleken niet statistisch significant te zijn. Op basis van dit onderzoek kan worden geconcludeerd dat, gekeken naar de kwantitatieve waarden (SRS, SSS en SDS), het gebruik van slechts één AC-CT-scan bij een MPS mogelijk lijkt binnen de context van het VMC.

Aanbevelingen

- Vervolgonderzoek naar de quantitative gaten SPECT (QGS) en visuele beoordeling door nucleair geneeskundige tussen één en twee AC-CT-scan(s). Om zo de eventuele toename of afname van sensitiviteit en/of specificiteit van een MPS bij coronaire hartziekten te bepalen.
- Generaliseerbaarheid vergroten door patiënten met bewegingsartefacten en/of extra-cardiale activiteit te includeren. Dit ten behoeve van het gebruik van één AC-CT-scan voor de gehele patiëntenpopulatie.
- Onderzoek met grotere statistische power om te onderzoeken of de niet statistische bevindingen in dit onderzoek met zekerheid kunnen worden aangenomen en het gebruik van één AC-CT-scan in de praktijk kan worden toegepast.

1. Verberne HJ, Acampa W, Anagnostopoulos C, Ballinger J, Bengel F, Bondt P De, et al. EANM procedural guidelines for radionuclide myocardial perfusion imaging with SPECT and SPECT/CT : 2015 revision. Eur J Nucl Med Mol Imaging. 2015;1929-40.
2. Wells RG, Trottier M, Premaratne M, Vanderwerf K. Single CT for attenuation correction of rest / stress cardiac SPECT perfusion imaging. J Nucl Cardiol. 2016;1–9.
3. Ahlman MA, Nietert PJ, Wahlquist AE, Serguson JM, Berry MW, Suranyi P, et al. A single CT for attenuation correction of both rest and stress SPECT myocardial perfusion imaging : a retrospective feasibility study. Int J Clin Exp Med. 2014;7(1):148–55.
4. Hansen CL, Goldstein RA, Akinboboye OO, Berman DS, Botvinick EH, Churchwell KB, et al. Myocardial perfusion and function: single photon emission computed tomography. J Nucl Cardiol.