Fontys Paramedische Hogeschool

Medisch Beeldvormende en Radiotherapeutische Technieken

Diagnostische beeldkwaliteit van de Low Energy opname bij Contrast Enhanced Spectral Mammography in vergelijking met Full Field Digital Mammography

Onderzoeksverslag, 9 juni 2015

Emmely van Wylick, studentnummer 2190145

Begeleider: Rob Vogels

VOORWOORD

Dit afstudeeronderzoek is uitgevoerd in het kader van het afronden van de opleiding Medisch Beeldvormende en Radiotherapeutische Technieken (MBRT) aan de Fontys Paramedische Hogeschool te Eindhoven.

In opdracht van dr. M. Lobbes van het Maastricht Universitair Medisch Centrum (MUMC+) is onderzoek gedaan naar de diagnostische beeldkwaliteit van de Low Energy opname van Contrast Enhanced Spectral Mammography in vergelijking met Full Field Digital Mammography.

Graag wil ik dr. M. Lobbes, drs. U. Lalji, dr. ir. L. Paulis en dr. C. Jeukens bedanken voor deze opdracht en de prettige begeleiding bij de uitvoering van het onderzoek en het schrijven van het verslag. Ook wil ik graag mijn begeleiders vanuit Fontys en het Maastrichts Universitair Medisch Centrum, R. Vogels, R. Pluijmakers en M. Visser bedanken voor de begeleiding en feedback.

Ten slotte wil ik graag mijn trouwe team van ‘supporters’ bedanken voor de onvoorwaardelijke steun en hulp als peer assessors tijdens dit laatste jaar. Mede dankzij jullie stapte ik vier jaar geleden uit mijn comfortzone, mede dankzij jullie en niet te vergeten mijn maatje Nicky, heb ik het kunnen volbrengen.

Emmely van Wylick
Geleen, juni 2015

SAMENVATTING

Achtergrond

Contrast Enhanced Spectral Mammography (CESM) is een nieuwe techniek binnen de mammografie die door een Low Energy opname (LE) en een High Energy opname (HE) een gecombineerd beeld geeft waarop een eventuele tumor middels contrast aankleurt. CESM heeft bewezen superieur te zijn aan Full Field Digital Mammography (FFDM) wat betreft tumordetectie. Hoewel de LE CESM opname optisch gelijk is aan FFDM, is voor een volledige diagnose van de borst tot op heden FFDM noodzakelijk. FFDM overslaan bij patiënten met een directie indicatie voor CESM zou resulteren in onder anderen reductie van de stralingsdosis. Het doel van deze studie is te onderzoeken wat de kwalitatieve en kwantitatieve diagnostische beeldkwaliteit is van de LE CESM opname in vergelijking met de FFDM opname.

Methode

Vrouwen die na FFDM onderzoek bij het Bevolkingsonderzoek Borstkanker Nederland werden doorverwezen voor vervolgonderzoek en vervolgens CESM ondergingen in het Maastrichts Universitair Medisch Centrum, zijn geïncludeerd. De LE CESM beelden zijn door twee ervaren radiologen vergeleken met de FFDM beelden, op basis van 20 criteria opgesteld door European Reference Organisation for Quality Assured Breast Screening and Diagnosis Services (EUREF). Tevens is een fantoom bestaande uit een matrix met goudschijfjes van verschillende afmetingen, gebruikt om de contrast-detail detectie van beide technieken te vergelijken.

Resultaten

De beelden van 147 patiënten werden vergeleken. Bij 17 van de 20 EUREF-criteria is geen statistisch significant verschil aangetoond. LE CESM scoorde significant lager bij het visualiseren van de musculus pectoralis, bij twee criteria betreffende de visualisatie van micro-calcificaties scoorde LE CESM significant hoger.

De resultaten van de contrast detail metingen toonden geen verklaring voor de geobserveerde verschillen.

Conclusie

De verschillen tussen de diagnostische beeldkwaliteit van de twee technieken is minimaal. Bij patiënten met een directe indicatie voor CESM onderzoek kan FFDM onderzoek achterwege gelaten worden.

SUMMARY

Background

Contrast Enhanced Spectral Mammography (CESM) is a new mammography technique, which combines a Low Energy (LE) mammogram with a High Energy (HE) mammogram. This results in a contrast enhanced recombined image, which has been proved to be superior to Full Field Digital Mammography (FFDM) when it comes to tumordetection in the breast. Although LE CESM seems to be comparable to FFDM, until now FFDM is necessary for a complete diagnose of the breast.

Omitting FFDM in patients with a direct indication for CESM would result in less radiation for the patient. The purpose of the study is to research the qualitative and quantitative diagnostic image quality of LE CESM by comparing it to FFDM.

Methods

Females who after FFDM examination were referred by Bevolkingsonderzoek Borstkanker Nederland for further medical research and subsequently underwent CESM examination at Maastricht University Medical Center, were included.

Two dedicated radiologists compared the LE CESM images with the FFDM images, using 20 criteria defined by European Reference Organisation for Quality Assured Breast Screening and Diagnosis Services (EUREF). Additionally, contrast detail assessments were performed for both techniques using a dedicated phantom, consisting of a matrix with gold disks of different measurements.

Results

The images of 147 patients were compared. For 17 out of 20 EUREF-criteria no statistically significant differences were found. LE CESM scored lower on the criterion regarding the sharpness of the pectoral muscle, but better on two criteria regarding the visualization of micro-calcifications.

The results of the contrast detail measurements did not show an explanation for the observed differences.

Conclusions

The diagnostic image quality of LE CESM images is comparable to FFDM. From this perspective FFDM can be omitted in patients with an indication for CESM.

INHOUDSOPGAVE

SAMENVATTING 2
SUMMARY 4
DEFINITIES 6
INLEIDING 7
METHODE 8
1. VISUELE BEOORDELING OP BASIS VAN EUREF KWALITEITSCRITERIA 9
Participanten 9
Data analyse 10
Statistische Analyse 10
Ethische verantwoording 10
2. KWANTITATIEVE BEOORDELING OP BASIS VAN FANTOOMMETINGEN ... 11
Meetinstrumenten 11
Data analyse 12
RESULTATEN 12
1. VISUELE BEOORDELING OP BASIS VAN EUREF KWALITEITSCRITERIA .. 13
2. KWANTITATIEVE BEOORDELING OP BASIS VAN FANTOOMMETINGEN ... 14
DISCUSSIE 17
CONCLUSIE 19

BIJLAGE 1 Afbeelding Contrast Enhanced Spectral Mammography ……..……..I
BIJLAGE 2 Afbeelding CDMAM fantoom ……...……...…… II
BIJLAGE 3 Beoordelingsformulier EUREF……..……...…...III
BIJLAGE 4 Tabel Acceptabele waardes CDMAM……..……...…. IV
BIJLAGE 5 Goedkeuring METC……V
Addendum

DEFINITIES

Ø	=	diameter
µm	=	micrometer
Ag	=	zilver
Al	=	aluminium
Au	=	goud
BRCA gen	=	BReast CAncer susceptibility gene
BVO	=	Bevolkingsonderzoek Borstkanker Nederland
CBT	=	Compressed Breast Thickness
CC	=	Craniocaudaal
CESM	=	Contrast Enhanced Spectral Mammography
DCIS	=	Ductaal carcinoma in situ
EUREF	=	European Reference Organization for Quality Assured Breast Screening and Diagnostic Services
FFDM	=	Full Field Digital Mammography
GCP	=	Good Clinical Practice
HE of HE CESM	=	High Energy opname bij Contrast Enhanced Spectral Mammography
I	=	jodium
kg	=	kilogram
kV	=	kiloVolt
LE of LE CESM	=	Low Energy opname bij Contrast Enhanced Spectral Mammography
METC	=	Medisch Etische Toetsings Commissie
mg	=	milligram
ml	=	milliliter
MLO	=	Mediolateraal oblique
mm	=	millimeter
Mo	=	molybdeen
MRI	=	Magnetic Resonance Imaging
MUMC+	=	Maastricht Universitair Medisch Centrum
NaCl	=	Natriumchloride
NPV	=	Negative Predictive Value
PMMA	=	Polymethylmethacrylate
PPV	=	Positive Predictive Value
Rh	=	rhodium
W	=	wolfraam
WMO	=	Wet Medisch Onderzoek met Mensen

INLEIDING

Borstkanker is een veel voorkomende vorm van kanker bij vrouwen, die ondanks vroege detectie en verbeteringen van de behandeling ervan nog steeds leidt tot een aanzienlijk aantal sterfgevallen. (1) Wereldwijd kwamen er in 2012 naar schatting 1.677.000 nieuwe borstkankerpatiënten bij (1). Dat jaar stierven 522.000 personen door de gevolgen van borstkanker (1). Ook in Nederland vormt borstkanker een belangrijk gezondheidsprobleem. In 2012 werd bij meer dan 14.000 personen borstkanker gediagnosticeerd, datzelfde jaar stierven meer dan 3000 personen aan de gevolgen van deze ziekte (2). Door borstkanker vroeg te diagnosticeren en te behandelen kunnen de mortaliteitscijfers verlaagd worden (3–6). Momenteel is mammografie, ofwel Full Field Digital Mammography (FFDM) de meest gekozen techniek voor mammadiagnostiek (7–9). Met behulp van een mammograaf worden röntgenfoto's gemaakt met een buisspanning van 26-31 kiloVolt (kV). Bij een standaard FFDM onderzoek worden van beide borsten in twee richtingen opnamen gemaakt; craniocaudaal (CC) en mediolateraal oblique (MLO). Hoewel de diagnostische nauwkeurigheid van FFDM goed is, blijft deze sterk afhankelijk van de hoeveelheid klierweefsel in de borst, doordat er weinig contrast is tussen een tumor en het omliggende weefsel (6,7,9–16) Zoals Diekmann *et al.* recent aantoonden blijft 25% van de maligne tumoren niet ontdekt wanneer er alleen FFDM onderzoek verricht wordt (12). In borsten met veel klierweefsel blijft zelfs 50% van de maligne tumoren niet ontdekt (12). Om de kans op het missen van pathologie zoveel mogelijk te beperken kan additioneel onderzoek gedaan worden door middel van echografie, Magnetic Resonance Imaging (MRI) en Tomosynthese (9,10,12–20).

Contrast Enhanced Spectral Mammography (CESM) is een recent ontwikkelde techniek op gebied van mammadiagnostiek, die sinds 2011 commercieel beschikbaar is. Net als bij FFDM wordt bij een CESM onderzoek een mammograaf gebruikt om van beide borsten in twee richtingen röntgenfoto's te maken met een buisspanning van 26-31 (12,13,18,20). Door middel van deze belichting worden weke delen, en dus borstklierweefsel, optimaal afgebeeld (13). Het kenmerkende van CESM is dat er per richting, per borst, een serie van twee foto's gemaakt wordt, bestaande uit de Low Energy (LE) opname met een buisspanning van 26-31 kV, en een High Energy (HE) opname met een buisspanning van 45-49 kV. De borst blijft hierbij tussentijds gecomprimeerd (13).
Daarnaast krijgt de patiënt bij CESM bij aanvang van het onderzoek intraveneus jodiumhoudend contrastmiddel toegediend. Dit contrastmiddel wordt zichtbaar op een foto door middel van het foto-elektrisch effect. Om dit foto-elektrisch effect bij jodium te genereren is een buisspanning van minimaal 33,2 kV nodig (12,18,20). Bij de LE is dit niet het geval en zou de jodium het beeld dus ook niet mogen beïnvloeden (18,20). Op de HE opname is het contrast wel zichtbaar (18,20). Deze HE opname is echter niet van diagnostische kwaliteit, maar wordt bij bewerking van de beelden gebruikt om een zogenaamd 'recombined image' te maken, waarop door het contrast eventuele angiogenese aankleurt en dus een eventuele tumor zichtbaar wordt (7). Zie bijlage 1.
Naar schatting is de totale stralingsdosis voor de patiënt bij een CESM onderzoek 20 tot 80% hoger dan bij een FFDM onderzoek, afhankelijk van de borstdikte en het weefsel in de borst (9,32).

De sensitiviteit van CESM is aanzienlijk hoger dan van FFDM, zoals bleek uit eerdere studies met over het algemeen kleine patiëntenpopulaties (13). Deze patiëntenpopulaties werden verrijkt met borstkankerpatiënten waardoor de prevalentie in deze studie 64,5% bedroeg (13). Recent werd aangetoond dat niet alleen de sensitiviteit van CESM hoger is, maar ook de specificiteit, de positive predictive value (PPV) en negative predictive value (NPV) (7). De studiepopulatie in het betreffende onderzoek bestond uit vrouwen doorverwezen door het bevolkingsonderzoek borstkanker Nederland (BVO). Hiervan is bekend dat de prevalentie van borstkanker 31% is (7,22). De NPV die in dit onderzoek zelfs 100% was, suggereert dat bij een recombined CESM beeld zonder aankleuring borstkanker uitgesloten mag worden (7). CESM onderzoek wordt om die reden toegepast voor tumordetectie. Voor een volledig borstonderzoek wordt momenteel FFDM gebruikt, omdat hiervan is aangetoond dat tevens andere pathologische processen in beeld worden gebracht, zoals micro-calcificaties en cystes (7-9). In de praktijk wordt CESM in Nederland door enkele ziekenhuizen toegepast, wanneer er een mogelijke afwijking geconstateerd is op een FFDM opname.

De LE opname van de CESM serie is technisch gezien hetzelfde als een FFDM opname met als enige verschil dat de patiënt bij het CESM onderzoek jodiumhoudend contrastmiddel toegediend krijgt (18). De diagnostische beeldkwaliteit van een beeldvormende techniek is het vermogen om absorptieverschillen in detail zichtbaar te maken door middel van contrasten met als doel een diagnose te kunnen stellen (23). Optisch is de diagnostische beeldkwaliteit van de LE CESM opname en de FFDM opname hetzelfde. Doordat dit nog niet is aangetoond moet strikt genomen, bij een patiënt met een verhoogde verdenking van maligniteit en daarmee directe indicatie voor CESM, zowel FFDM als CESM onderzoek gedaan worden, waarbij de patiënt bij beide onderzoeken blootgesteld wordt aan röntgenstraling. Een overeenkomstige diagnostische beeldkwaliteit van twee technieken betekent dat de diagnoses die hieruit voortkomen ook overeenkomstig zijn. FFDM zou in dit geval bij patiënten met een directe indicatie voor CESM achterwege gelaten kunnen worden.

Kwantitatieve diagnostische beeldkwaliteit komt voort uit een objectieve beoordeling op basis van metingen, kwalitatieve diagnostische beeldkwaliteit is gebaseerd op subjectieve visuele beoordelingen. Tot dusver is alleen in een kleine patiëntenpopulatie, op basis van visuele beoordeling van twee door de onderzoekers opgestelde criteria aangetoond dat de diagnostische beeldkwaliteit van de twee technieken vergelijkbaar is (18). Door grootschaliger en aan de hand van hiervoor ontworpen kwaliteitscriteria aan te tonen dat de diagnostische beeldkwaliteit van de LE CESM opname vergelijkbaar is met de FFDM opname, zou FFDM in de toekomst achterwege gelaten kunnen worden bij patiënten met een directe indicatie voor CESM. Dit zou resulteren in reductie van op de eerste plaats stralingsdosis, maar ook van pijnklachten, kosten en tijd.
Het doel van de studie is te onderzoeken wat de kwalitatieve en kwantitatieve diagnostische beeldkwaliteit is van de LE CESM opname in vergelijking met de FFDM opname.

METHODE

Middels een retrospectief, kwantitatief onderzoek is op basis van een visuele beoordeling en een fantoommeting de diagnostische beeldkwaliteit van de LE CESM opname vergeleken met de FFDM opname. Het onderzoek is uitgevoerd op de afdeling Radiologie en Nucleaire Geneeskunde van het Maastricht Universitair Medisch Centrum (MUMC+).

1. VISUELE BEOORDELING OP BASIS VAN EUREF KWALITEITSCRITERIA

De visuele beoordeling van de twee technieken heeft plaats gevonden aan de hand van 20 kwaliteitscriteria opgesteld door European Reference Organisation for Quality Assured Breast Screening and Diagnostic Services (EUREF) (11). De hierbij gebruikte vragenlijst is bijgevoegd als bijlage 3.

Participanten

In Nederland krijgen vrouwen tussen 50 en 75 jaar iedere twee jaar een uitnodiging van het Bevolkingsonderzoek Borstkanker Nederland (BVO) (24). In een mobiele screenings-unit wordt FFDM onderzoek uitgevoerd. Bij een mogelijke afwijking wordt de patiënt doorverwezen naar het ziekenhuis voor uitgebreid aanvullend onderzoek (24). Het MUMC+ past bij deze patiënten CESM onderzoek toe. BVO patiënten, waarbij een FFDM onderzoek is uitgevoerd en waarbij maximaal 14 dagen later een CESM onderzoek is uitgevoerd in het MUMC+, zijn geïncludeerd. De onderzoeken vonden plaats in de periode van 1 juli 2013 tot en met 31 januari 2014. Voorafgaand aan het CESM onderzoek, zijn de patiënten gescreend op contra-indicaties voor het toedienen van jodiumhoudend contrastmiddel.

Meetinstrumenten

Het FFDM onderzoek is uitgevoerd met een standaard mammograaf (Selenia, Hologic, Bedford, MA, USA) met strooistralenrooster, waarbij een wolfraam anode en een filter van rhodium of zilver gebruikt is. Per patiënt is van beide borsten in craniocaudale (CC) en mediolateraal oblique (MLO) richting een mammogram gemaakt met 26-31 kV.

Het CESM onderzoek is uitgevoerd met een mammograaf met een upgrade voor contrast mammografie (Senographe Essential met Senobright upgrade, GE Healthcare, Chalfont St Giles, UK) met strooistralenrooster. Voorafgaand aan het CESM onderzoek kreeg de patiënt intraveneus een niet-ionisch jodiumhoudend contrastmiddel (Ultravist 300 mg I/ml) toegediend. Per kilogram (kg) lichaamsgewicht is een hoeveelheid van 1,5 milliliter (ml) toegediend, met een maximum van 100 ml, gevolgd door 10 ml 0,9% natriumchloride (NaCl). Voor de toediening is een automatische infuuspomp gebruikt met een toedieningsnelheid van 3 ml/seconde.
Per patiënt is van beide borsten in CC en MLO richting een LE mammogram en een HE mammogram gemaakt. De LE mammogrammen, die met 26-31 kV gemaakt zijn, zijn gebruikt voor de visuele beoordeling van de diagnostische beeldkwaliteit. Voor deze LE opnames werd een molybdeen of rhodium anode en een rhodium filter gebruikt.

Alle mammogrammen, FFDM en CESM, zijn gemaakt met standaard belichtingsinstellingen. Bij FFDM wordt eerst een pre-shot gegeven, die de dosis voor de mammografie bepaalt. Bij CESM wordt geen pre-shot gegeven, de dosis voor de mammografie wordt bepaald aan de hand van de gecomprimeerde borstdikte. De diagnostische beeldkwaliteit van de twee datasets per patiënt is door twee ervaren mammaradiologen, die ieder jaarlijks meer dan 6000 mammografieën bekijken, onafhankelijk van elkaar en in willekeurige volgorde beoordeeld. Per dataset is voor 20, door EUREF (11) opgestelde kwaliteitscriteria een cijfer tussen 1 en 5 toegekend, waarbij 1 voor 'zeer slecht' en 5 voor 'uitstekend' staat. Om te voorkomen dat het geheugen van de radiologen hierbij een rol speelde, zat er een periode van zes weken tussen de beoordeling van de twee datasets. Bij discrepantie tussen de twee beoordelingen kwamen de twee radiologen tot een gezamenlijk oordeel. Wanneer de radiologen het niet eens werden over de beoordeling werd gekozen voor de laagste, ofwel minst gunstige score.

Data analyse

De patiëntengegevens zijn geanonimiseerd door middel van een software programma van de firma Sealed Envelope (25). De beelden werden gepresenteerd op een IDI mammoWorkstation 4.7 van GE Healthcare met voor mammografie goedgekeurde diagnostische schermen (Barco Coronis 5MP Mammo van Barco). Window width en window level settings werden niet aangepast tijdens de beoordeling van de beelden.

Statistische Analyse

De onafhankelijke variabele van de visuele beoordeling is de toegepaste techniek. De afhankelijke variabele is de diagnostische beeldkwaliteit.

Per criterium zijn de scores van de FFDM opnames vergeleken met de LE CESM opnames. De data zijn niet normaal verdeeld. Voor de statistische analyse werd SPSS Statistics versie 21 gebruik (Statistical Package for the Social Sciences, IBM SPSS for Windows, Armonk, NY, USA). De Wilcoxon signed ranks test is gebruikt om per criterium aan te tonen of er een verschil is tussen de twee technieken. Statistische significantie is gesteld op $p < 0.05$.

Ethische verantwoording

De Medisch-ethische toetsingscommissie (METC) van het MUMC+ heeft bevestigd dat het onderzoek, vanwege de retrospectieve aard, niet-WMO-plichtig (Wet Medisch Onderzoek met Mensen) is, en dat er geen toestemming van de participerende patiënten vereist was. Patiënten van het MUMC+ worden via de website van het ziekenhuis geïnformeerd over de mogelijkheid dat patiëntendata gebruikt worden voor medisch wetenschappelijk onderzoek en over de mogelijkheid om dit te weigeren (26). Met het oog op de privacy van de patiënt zijn patiëntengegevens geanonimiseerd en op willekeurige wijze geëvalueerd. De opdrachtgever van het onderzoek en tevens beheerder van de patiënten data is Good Clinical Practice-gecertificeerd (GCP).

2. KWANTITATIEVE BEOORDELING OP BASIS VAN FANTOOMMETINGEN

Meetinstrumenten

Om de diagnostische beeldkwaliteit van de LE CESM beelden kwantitatief te vergelijken met de FFDM beelden, zijn contrast-detail metingen uitgevoerd. Hiervoor is gebruikt gemaakt van het CDMAM fantoom (versie 3.4, Artinis Medical Systems, Elst, Nederland) (27,28). Dit fantoom bestaat uit een aluminium plaat van 180 x 240 mm, met hier omheen een bescherming van polymethylmethacrylaat (PMMA), ofwel perspex. De aluminium plaat bevat een matrix met 205 vakjes met in ieder vakje twee gouden schijfjes. De afmetingen van de gouden schijfjes zijn per vakje uniek. De diameter van de gouden schijfjes varieert van 0,06 mm tot 2,0 mm en geeft informatie over de detaildetectie. De dikte varieert van 0,03 µm tot 2,0 µm en geeft informatie over de contrastdetectie (27–29). Een afbeelding van het fantoom is bijgevoegd, bijlage 2.

Om te compenseren voor verschillende hoeveelheden borstweefsel, is volgens de richtlijnen van EUREF (11) het fantoom tussen perspex platen met verschillende dikte gepositioneerd. Op deze manier werden vijf gecomprimeerde borstdiktes, ofwel Compressed Breast Thickness (CBT), nagebootst. Het fantoom met de perspex bescherming is in totaal 5 mm dik en heeft een perspex equivalente dikte van 10 mm (28). Voor iedere CBT zijn, zoals voorgeschreven in de EUREF richtlijnen, 16 metingen uitgevoerd waarbij telkens de standaard belichtingsinstellingen gebruikt werden (11).

Bij FFDM wordt de stralingsdosis bepaald op basis van een pre-shot. In Tabel 1 is voor FFDM per CBT weergegeven hoeveel perspex nodig is en hoe dit in combinatie met het fantoom is opgebouwd bij de metingen.

Tabel 1. FFDM. Compressed Breast Thickness (CBT), opstelling fantoom en materiaal van anode en filter

CBT	CBT equivalent materiaal	Opstelling perspex (mm) + fantoom	Anode	Filter
32 mm	20 mm perspex + fantoom	10 / fantoom / 10	W	Rh
45 mm	30 mm perspex + fantoom	10 / fantoom / 10 / 10	W	Rh
60 mm	40 mm perspex + fantoom	10 / 10 / fantoom / 10 / 10	W	Rh
75 mm	50 mm perspex + fantoom	25 / fantoom / 25	W	Ag
90 mm	60 mm perspex + fantoom	25 / fantoom / 25 /10	W	Ag

CBT=Compressed Breast Thickness, FFDM=Full Field Digital Mammography, CESM=Contrast Enhanced Spectral Mammography, W=wolfraam, Rh=rhodium, Ag=zilver

Tabel 2. LE CESM. Compressed Breast Thickness (CBT), opstelling fantoom + spacers en materiaal van anode en filter.

CBT	CBT equivalent materiaal	Opstelling perspex (mm) + fantoom + spacers	Anode	Filter
32 mm	20 mm perspex + fantoom	10 / fantoom / 10 + spacers	Mo	Rh
45 mm	30 mm perspex + fantoom	10 / fantoom / 10 / 10 + spacers	Rh	Rh
60 mm	40 mm perspex + fantoom	10 / 10 / fantoom / 10 / 10 + spacers	Rh	Rh
75 mm	50 mm perspex + fantoom	25 / fantoom / 25 + spacers	Rh	Rh
90 mm	60 mm perspex + fantoom	25 / fantoom / 25 /10 + spacers	Rh	Rh

CBT=Compressed Breast Thickness, FFDM=Full Field Digital Mammography, CESM=Contrast Enhanced Spectral Mammography, Rh=rhodium, Mo=molybdeen

Bij CESM wordt geen pre-shot gegeven, de dosis wordt bepaald aan de hand van de gecomprimeerde borstdikte. Omdat het borstweefsel equivalente materiaal minder dik is dan echt borstweefsel zijn aanvullend spacers gebruikt om de juiste borstdikte te bereiken. De spacers werden buiten de randen van het fantoom gepositioneerd zodat dit niet voor verzwakking zorgde bij de metingen.
In Tabel 2 is voor CESM per CBT weergegeven hoeveel perspex nodig is en hoe dit in combinatie met het fantoom en de spacers is opgebouwd bij de metingen. Tevens is voor beide technieken het anode en filtermateriaal vermeld.

Data analyse

De beelden zijn geanalyseerd met behulp van de software behorend bij het fantoom (CDMAM Analyzer versie 2.0.5, Elst, Nederland) (28). Deze software bepaalt de verwachte positie van de goudschijfjes binnen de vakjes van de matrix. Vervolgens zijn de 'verwachte posities' vergeleken met de 'werkelijke posities' van de goudschijfjes. Zo is automatisch bepaald hoeveel procent van de posities van de goudschijfjes van een bepaalde diameter en dikte correct gedetecteerd werd. Aan de hand van deze gegevens is een contrast detail drempelwaarde bepaald. Deze drempelwaarde staat voor de dikte waarop 62,5% van de goudschijfjes met een bepaalde diameter correct gedetecteerd wordt. De 62,5% geeft de optimale balans weer tussen enerzijds de sensitiviteit en anderzijds het voorkomen van vals positieve waarnemingen. Van de zestien metingen geeft de software telkens een gemiddelde (28).
Hoe dik een goudschijfje moet zijn bij een bepaalde diameter is per CBT voor beide technieken in tabel 4 weergegeven. Per diameter, per CBT is het relatieve verschil tussen de twee technieken berekend door telkens het absolute verschil te delen door het kleinste meetresultaat en dit te vermenigvuldigen met 100%. Deze resultaten zijn tevens grafisch weergegeven

RESULTATEN

1. VISUELE BEOORDELING OP BASIS VAN EUREF KWALITEITSCRITERIA

In totaal zijn 147 vrouwen geïncludeerd. In alle gevallen zijn de vier FFDM opnames en de vier CESM opnames beoordeeld door de radiologen aan de hand van de EUREF-criteria. Criteria 5 en 18 betreffen de weergave van micro-calcificaties. Bij 120 patiënten werden micro-calcificaties aangetroffen. Bij de overige 27 patiënten zijn criteria 5 en 18 buiten beschouwing gelaten. De leeftijd van de vrouwen varieerde tussen 49 en 75 jaar, de gemiddelde leeftijd was 59,5 jaar. De resultaten van de visuele beoordeling zijn weergegeven in Tabel 3. De volledige vragenlijst is toegevoegd in bijlage 3.

Tabel 3. EUREF kwaliteitscriteria, percentage score '5' (mediaan score en range) per techniek, p-waarde voortkomend uit de WIlcoxon signed ranks toets, waarbij $p < 0.05$ beschouwd wordt als statistisch significant.

	FFDM		LE CESM		
EUREF criterium	Score 5	Mediaan (range)	Score 5	Mediaan (range)	p-waarde
1. Is there a good visualisation of the skin line?	93%	5 (4-5)	97%	5 (4-5)	0,058
2. Are the vascular structures visible through the dense parenchyma?	99%	5 (3-5)	100%	5 (5-5)	0,180
3. Is there a sharp visualisation of the pectoral muscle?	41%	4 (3-5)	21%	4 (2-5)	**< 0,001**
4. Is there a good visualisation of the Coopers ligaments and …	99%	5 (4-5)	100%	5 (5-5)	0,317
5. Are the micro calcifications visualized and well outlined? (n = 120)	95%	5 (2-5)	100%	5 (5-5)	**0,020**
6. Is there sufficient contrast in the dark areas?	99%	5 (4-5)	99%	5 (4-5)	0,564
7. Is there sufficient contrast in the white areas?	99%	5 (3-5)	97%	5 (4-5)	0,317
8. Is the glandular tissue sufficient white?	100%	5 (5-5)	99%	5 (4-5)	0,317
9. Is the background sufficient dark?	100%	5 (5-5)	100%	5 (5-5)	1,000
10. Do all images appear in the same way?	99%	5 (4-5)	100%	5 (5-5)	0,317
11. Is there disturbing noise in the dark areas?	100%	5 (5-5)	100%	5 (5-5)	1,000
12. Is there disturbing noise in the white areas?	99%	5 (3-5)	99%	5 (4-5)	0.317
13. Are there any artefacts?	99%	5 (4-5)	100%	5 (5-5)	0,317
14. Contrast in the white regions?	99%	5 (3-5)	98%	5 (4-5)	0,564
15. Contrast in the dark regions?	100%	5 (5-5)	100%	5 (5-5)	1,000
16. Overall contrast of the images?	99%	5 (4-5)	99%	5 (4-5)	0,317
17. Sharpness of the images?	100%	5 (5-5)	100%	5 (5-5)	1,000
18. How satisfied are you with the representation of micro- … (n = 120)	95%	5 (2-5)	100%	5 (5-5)	**0,034**
19. How satisfied are you with the representation of opacities?	100%	5 (5-5)	99%	5 (4-5)	0,317
20. How satisfied are you with the representation of the image?	97%	5 (4-5)	97%	5 (4-5)	0,655

FFDM=Full Field Digital Mammography, LE CESM=Low Energy opname bij Contrast Enhanced Spectral Mammography

De FFDM scores bij 19 van de 20 criteria bestaan voor 93% of meer uit de maximale score ‘5’. De mediane score van deze 19 criteria is ‘5’. De FFDM scores bij criterium 3, betreffende de visualisatie van de musculus pectoralis, bestaan voor 41% uit score ‘5’. De mediane score van dit criterium is ‘4’.

De CESM scores bij 19 criteria bestaan voor 97% uit de maximale score ‘5’. De mediane score van deze criteria is eveneens ‘5’. De CESM scores bij criterium 3 bestaan voor 21% uit score ‘5’. De mediane score van dit criterium is ‘4’.
Bij drie EUREF-criteria werd tussen de visuele beeldkwaliteit van de FFDM opnames en de kwaliteit van de CESM opnames een significant verschil aangetoond. Wat betreft de visualisatie van de musculus pectoralis scoort FFDM significant beter (criterium 3). Verder werden micro-calcificaties significant beter gevisualiseerd met CESM (criteria 5 en 18). Bij de overige 17 EUREF-criteria werd geen significant verschil aangetoond tussen de visuele beeldkwaliteit van de FFDM en de CESM opnames.

2. KWANTITATIEVE BEOORDELING OP BASIS VAN FANTOOMMETINGEN

Door de software behorend bij het CDMAM fantoom is voor beide technieken berekend, op basis van telkens 16 metingen, hoe dik een goudschijfje moet zijn met een bepaalde diameter, om door het menselijk oog gedetecteerd te kunnen worden.

In tabel 4 is de contrast-detail drempelwaarde weergegeven, waarmee wordt aangegeven hoe dik een goudschijfje moet zijn bij een bepaalde diameter om gedetecteerd te kunnen worden. Diameters kleiner dan 0,1 mm en groter dan 1,0 mm zijn door de software buiten beschouwing gelaten. De absolute meetresultaten variëren tussen 0.027 µm en 1.193 µm.

Tevens is het relatieve verschil tussen de meetresultaten van de twee technieken berekend. De relatieve verschillen variëren tussen 0% en 28%. Bij 55% van de metingen is het verschil tussen de twee technieken kleiner dan 10%.

Tabel 4. Dikte goudschijfje per diameter, per CBT, per techniek. En het relatieve verschil tussen de twee technieken

	CBT 32 mm			CBT 45 mm			CBT 60 mm			CBT 75 mm			CBT 90 mm		
Ø (mm)	LE CESM (µm)	FFDM (µm)	Ver-schil	LE CESM (µm)	FFDM (µm)	Ver-schil	LE CESM (µm)	FFDM (µm)	Ver-schil	LE CESM (µm)	FFDM (µm)	Ver-schil	LE CESM (µm)	FFDM (µm)	Ver-schil
0,10	0,726	0,583	25%	0,681	0,599	14%	0,707	0,795	12%	0,944	0,746	27%	1,193	1,080	10%
0,13	0,466	0,412	13%	0,455	0,396	15%	0,519	0,533	3%	0,574	0,520	10%	0,816	0,716	14%
0,16	0,321	0,309	4%	0,322	0,297	8%	0,365	0,350	4%	0,358	0,342	5%	0,595	0,515	16%
0,20	0,238	0,220	8%	0,250	0,219	14%	0,263	0,285	8%	0,280	0,264	6%	0,449	0,373	20%
0,25	0,171	0,170	1%	0,201	0,159	26%	0,191	0,237	24%	0,217	0,213	2%	0,338	0,287	18%
0,31	0,125	0,139	11%	0,145	0,130	12%	0,149	0,179	2%	0,168	0,172	2%	0,254	0,227	12%
0,40	0,094	0,101	7%	0,101	0,110	9%	0,115	0,142	23%	0,128	0,140	9%	0,182	0,177	3%
0,50	0,072	0,073	1%	0,075	0,079	5%	0,087	0,111	28%	0,095	0,108	14%	0,133	0,137	3%
0,63	0,057	0,057	0%	0,061	0,053	15%	0,064	0,080	25%	0,073	0,083	14%	0,103	0,110	7%
0,80	0,041	0,044	7%	0,048	0,043	12%	0,049	0,060	22%	0,058	0,064	10%	0,082	0,086	5%
1,00	0,027	0,033	22%	0,034	0,036	6%	0,042	0,047	12%	0,047	0,049	4%	0,063	0,069	10%

Ø=Diameter, CBT=Compressed Breast Thickness, FFDM = Full Field Digital Mammography, LE CESM=Low Energy opname bij Contrast Enhanced Spectral Mammography

De resultaten van beide technieken zijn per Compressed Breast Thickness (CBT) weergegeven in figuur 1 tot en met 5. Door de meetresultaten is een fit-curve getrokken. Bij de vijf CBT's liggen de meetresultaten van beide technieken onder de door EUREF (11) vastgestelde maximaal acceptabele waardes. De maximaal acceptabele waardes zijn vermeld in de bijbehorende tabel, bijlage 4.

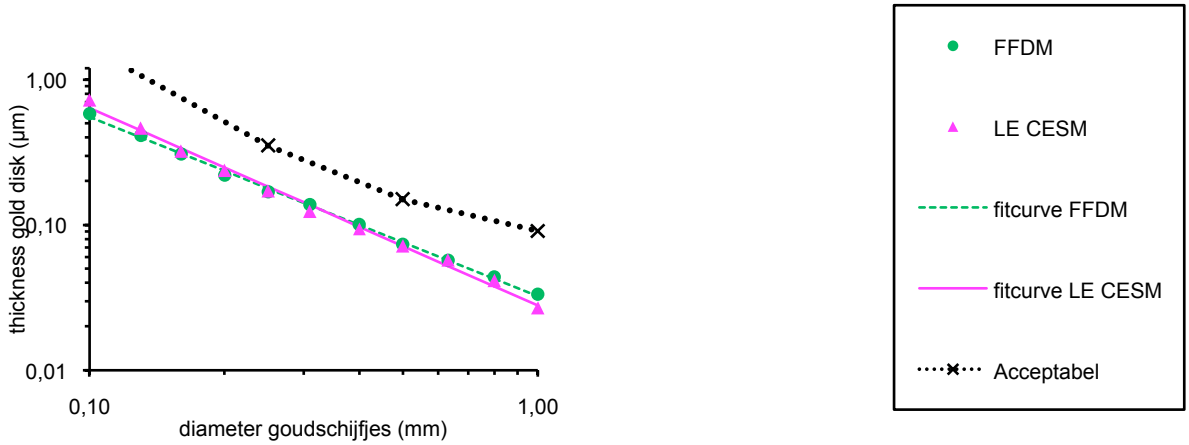

Figuur 1. CBT 32 - Drempelwaarde dikte goudschijfje ten opzichte van de diameter

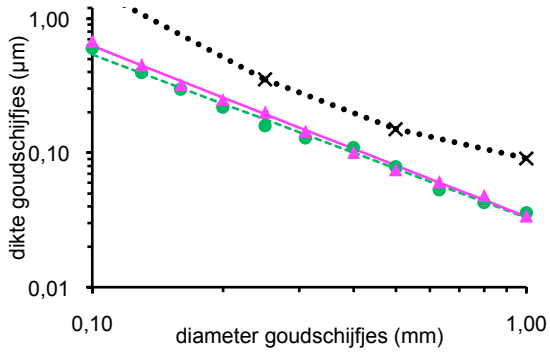

Figuur 2. CBT 45 - Drempelwaarde dikte goudschijfje ten opzichte van de diameter

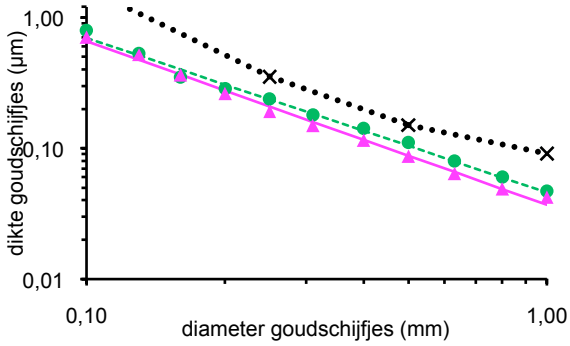

Figuur 3. CBT 60 - Drempelwaarde dikte goudschijfje ten opzichte van de diameter

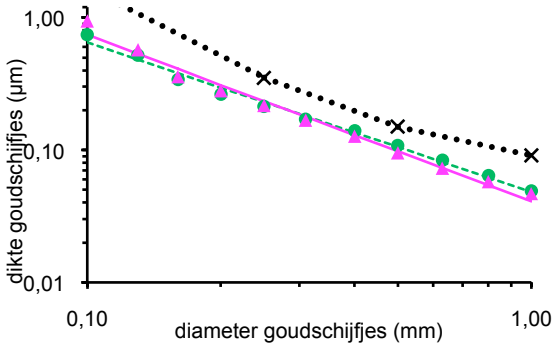

Figuur 4. CBT 75 - Drempelwaarde dikte goudschijfje ten opzichte van de diameter

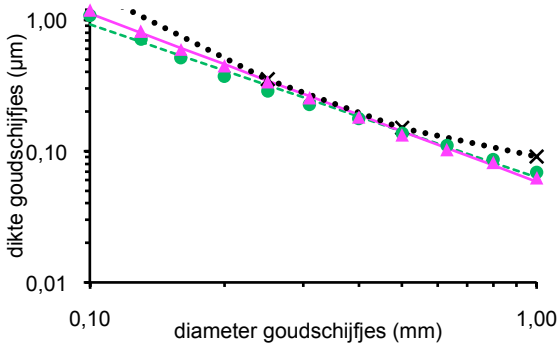

Figuur 5. CBT 90 - Drempelwaarde dikte goudschijfje ten opzichte van de diameter

DISCUSSIE

Het doel van dit onderzoek was om de kwalitatieve en kwantitatieve diagnostische beeldkwaliteit van de LE CESM opname te vergelijken met de FFDM opname.

Op basis van de visuele beoordeling, waarbij de diagnostische beeldkwaliteit is getoetst aan de door EUREF (11) opgestelde criteria, kan gesteld worden dat er nauwelijks verschillen zijn tussen de LE CESM opname en de FFDM opname. Bij slechts drie van de 20 EUREF-criteria werd een significant verschil tussen de twee technieken gevonden. De musculus pectoralis werd op de LE CESM beelden significant minder scherp afgrensbaar gevisualiseerd dan op de FFDM beelden. De musculus pectoralis dient goed afgebeeld te zijn op een mammogram om er zeker van te zijn dat de volledige borst is afgebeeld. Dit is voor beide technieken bewezen in huidig onderzoek. In hoeverre deze spier scherp afgrensbaar is afgebeeld, is echter voor het stellen van een diagnose van minder belang. Voor het uitsluiten van een laesie tegen de wand van de spier wordt naast de LE CESM opname ook het recombined beeld gebruikt. Wanneer het CESM onderzoek geen uitsluitsel geeft kan desnoods een aanvullende FFDM opname in MLO richting worden gemaakt.
Een opvallende bevinding is dat micro-calcificaties significant beter zijn gevisualiseerd op LE CESM beelden dan op FFDM beelden. Micro-calcificaties in het borstweefsel kunnen wijzen op een voorstadium van borstkanker. Door dit beter in beeld te brengen zou een ductaal carcinoma in situ (DCIS) met meer zekerheid gediagnosticeerd kunnen worden en zou een afmeting hiervan nauwkeuriger bepaald kunnen worden. De rol van de LE CESM in DCIS diagnostiek is in deze studie niet onderzocht en zou daarmee een interessant onderwerp kunnen zijn voor toekomstig onderzoek.

De LE CESM en FFDM beelden die gebruikt zijn bij de visuele beoordeling zijn vervaardigd met twee verschillende mammografen. Om de waargenomen verschillen in beeldkwaliteit tussen beide technieken fysisch te verklaren, is een reeks fantoommetingen uitgevoerd.
Bij CBT 32, 45, 75 en 90 bleek dat de contrast-detail detectie van de twee technieken bijna identiek is. Bij CBT 60 is een klein verschil is waargenomen, waarbij LE CESM beter lijkt te scoren dan FFDM. In deze studie zijn deze verschillen niet statistisch getoetst, echter maakt deze studie deel uit van het onderzoek van Lalji *et al.* dat recent gepubliceerd is. In het betreffende onderzoek werd op basis van dezelfde data aangetoond dat bij geen van de onderzochte CBT's een statistisch significant verschil kon worden waargenomen (30). Het CDMAM fantoom geeft geen informatie met betrekking tot de visualisatie van de musculus pectoralis. Wel is er een relatie tussen het in beeld brengen van goudschijfjes met een kleine diameter en micro-calcificaties gevonden (30,31). Uit de resultaten van huidig onderzoek blijkt dat de contrast-detail detectie van de twee technieken hetzelfde is. Bij de CDMAM analyse is echter gebruik gemaakt van de onbewerkte beelden. De verschillen bij de visuele beoordeling zouden kunnen worden verklaard door het gebruik van de verschillende postprocessing technieken behorend bij de twee mammografen.

Recent zijn de resultaten gepubliceerd van twee onderzoeken naar de beeldkwaliteit van FFDM en LE CESM. Francescone *et al.* vergeleken 170 LE CESM beelden met 170 FFDM beelden, voortkomend uit een patiëntengroep bestaande uit 88 vrouwen (18). De onderzoeken waren maximaal zes maanden na elkaar uitgevoerd. Twee radiologen beoordeelden de beelden aan de hand van vier criteria betreffende onder andere de afstand van de tepel tot de anterieure zijde van de musculus pectoralis. Tevens werd onderzocht of de afmetingen van een tumor op beide technieken overeenkomstig waren (18). Ook Fallenberg *et al.* deden onderzoek naar de toegevoegde waarde van FFDM onderzoek wanneer er reeds CESM onderzoek was uitgevoerd. In deze studie werd de focus gelegd op het eventuele verschil in afmeting van een tumor op enerzijds een FFDM, en anderzijds CESM opname (n=65) (6). Bij beide onderzoeken werd geconcludeerd dat er op basis van de gebruikte criteria geen significant verschil aangetoond kon worden.

Huidig onderzoek bevestigt bovenstaande conclusies en biedt tevens extra informatie, doordat de diagnostische beeldkwaliteit van de twee technieken zowel kwalitatief als kwantitatief met elkaar vergeleken is. Ook is de patiëntenpopulatie aanzienlijk groter dan in de genoemde onderzoeken (n=147). Het sterkste punt van dit onderzoek is dat er gebruik is gemaakt van de door EUREF (11) opgestelde criteria waardoor de diagnostische beeldkwaliteit van de twee technieken met elkaar is vergeleken op een gestructureerde en gestandaardiseerde wijze.

Op basis van huidige studieresultaten kan worden geconcludeerd dat FFDM achterwege mag worden gelaten bij patiënten met een directe indicatie voor CESM. De patiënt hoeft hierdoor slechts één keer een onderzoek te ondergaan, waarbij de patiënt wordt blootgesteld aan röntgenstraling. Dit betekent tevens minder onderzoek gerelateerde pijnklachten en een besparing op gebied van kosten en tijd. Het principe achter CESM heeft veel overeenkomsten met een MRI onderzoek van het borstweefsel, waarbij ook door middel van contrast een tumor zichtbaar wordt (6,13,19). Het is daarom te verwachten dat een directe indicatie voor CESM vergelijkbaar is met een indicatie voor een dergelijk MRI met dergelijk MRI onderzoek (13). Een directe indicatie voor CESM is bijvoorbeeld van toepassing wanneer er sprake is van een onbekende primaire tumor, ofwel ‘unknown primary’ (13).
Preoperatieve stadiering van reeds gediagnosticeerde borstkanker is net als postoperatieve controle een voorbeeld van een mogelijke directe indicatie voor CESM (13).
Hoewel van CESM bekend is dat de stralingsdosis circa 20-80% hoger ligt ten opzichte van FFDM, weegt dit af tegen de voordelen op het gebied van specificiteit en sensitiviteit voor de detectie van tumoren (9,32). Daarnaast wordt in de praktijk gezien dat het bij CESM minder vaak nodig is om aanvullende opnames te maken, zoals een Cleopatra opname (9). Het verschil in stralingsdosis van CESM onderzoek wordt hierdoor deels gecompenseerd. In het kader van mogelijke dosisreductie wordt momenteel onderzocht of een MLO opname volstaat bij CESM.

Naast de genoemde sterke punten van dit onderzoek zijn er ook een aantal beperkingen. Op de eerste plaats is de stralingsdosis buiten beschouwing gelaten. Zowel de fantoommetingen als de mammogrammen zijn uitgevoerd met de standaard belichtingsinstelling, waarbij de dosis bij de FFDM

opname werd bepaald door een pre-shot en de dosis bij de LE CESM opname door de borstdikte. Het evalueren van de stralingsdosis had mogelijke verklaringen kunnen geven voor de resultaten. Lalji *et al*. heeft de stralingsdosis wel onderzocht en stelde vast dat de dosis bij de LE CESM opname statistisch significant hoger is dan bij FFDM (30).

Een andere beperking is dat bij de fantoommetingen gebruik is gemaakt van de onbewerkte beelden, zoals voorgeschreven door EUREF. Hierdoor ontstaat de vraag of de verschillende postprocessing technieken van de twee mammografen de contrast-detail detectie heeft beïnvloed. Bij de visuele beoordeling werd aangetoond dat micro-calcificaties bij de LE CESM beter werden afgebeeld. De mogelijke oorzaak hiervan zou nader kunnen worden onderzocht in een vervolgonderzoek.

CONCLUSIE

Op basis van de bevindingen van dit onderzoek kan worden geconcludeerd dat de diagnostische beeldkwaliteit van de LE CESM beelden vergelijkbaar is met die van FFDM. Bovendien kunnen micro-calcificaties beter worden gevisualiseerd met LE CESM. LE CESM kan daardoor veilig worden toegepast bij patiënten met een directe indicatie voor CESM, waarbij het FFDM-onderzoek achterwege kan worden gelaten.

LITERATUURLIJST

1. GLOBOCAN 2012: Estimated Cancer Incidence, Mortality and Prevalence Worldwide in 2012 www.iarc.fr. 2012.

2. Integraal Kankercentrum Nederland www.cijfersoverkanker.nl [Internet]. [geraadpleegd 19 oktober 2014]

3. Perry N, Broeders M, de Wolf C, Törnberg S, Holland R, von Karsa L. European guidelines for quality assurance in breast cancer screening and diagnosis. Fourth edition--summary document. Ann Oncol [Internet].

4. Perry N, Karsa MBC de WSTRHL von, editors. European guidelines for quality assurance in breast cancer screening and diagnosis Fourth edition, supplements [Internet]. www.euref.org [geraadpleegd 19 oktober 2014]

5. Schopper D, de Wolf C. How effective are breast cancer screening programmes by mammography? Review of the current evidence. Eur J Cancer. Elsevier Ltd; 2009

6. Fallenberg EM, Dromain C, Diekmann F, Renz DM, Amer H, Ingold-Heppner B, et al. Contrast-enhanced spectral mammography: Does mammography provide additional clinical benefits or can some radiation exposure be avoided? Breast Cancer Res Treat 2014

7. Lobbes MBI, Lalji U, Houwers J, Nijssen EC, Nelemans PJ, van Roozendaal L, et al. Contrast-enhanced spectral mammography in patients referred from the breast cancer screening programme. Eur Radiol 2014

8. Dromain C, Thibault F, Diekmann F, Fallenberg EM, Jong R a, Koomen M, et al. Dual-energy contrast-enhanced digital mammography: initial clinical results of a multireader, multicase study. Breast Cancer Res 2012

9. Jeukens RLPN, Lalji UC, Meijer E, Bakija ÞB, Theunissen R, Wildberger JE, et al. Radiation Exposure of Contrast-Enhanced Spectral Mammography Compared With Full-Field. Investigative Radiology 2014

10. Jong RA, Yaffe MJ, Skarpathiotakis M, Shumak RS, Danjoux NM, Gunesekara A. Radiology Contrast-enhanced Digital Mammography : Initial Clinical Experience . Radiology 2003

11. 5th edition - EUREF | European Reference Organisation for Quality Assured Breast Screening and Diagnostic Services [Internet] [geraadpleegd 19 oktober 2014]

12. Diekmann F, Freyer M, Diekmann S, Fallenberg EM, Fischer T, Bick U, et al. Evaluation of contrast-enhanced digital mammography. Eur J Radiol. Elsevier Ireland Ltd; 2011

13. Lobbes MBI, Smidt ML, Houwers J, Tjan-Heijnen VC, Wildberger JE. Contrast enhanced mammography: techniques, current results, and potential indications. Clin Radiol. The Royal College of Radiologists; 2013

14. Diekmann F, Diekmann S, Jeunehomme F, Muller S, Hamm B, Bick U. Digital Mammography Using Iodine-Based Contrast Media. Invest Radiol 2005

15. Fallenberg EM, Dromain C, Diekmann F, Engelken F, Krohn M, Singh JM, et al. Contrast-enhanced spectral mammography versus MRI: Initial results in the detection of breast cancer and assessment of tumour size. Eur Radiol 2014

16. Kolb TM, Lichy J, Newhouse JH. Radiology Abbreviations : Comparison of the Performance of Screening Mammography , Physical Examination , and Breast US and Evaluation of Factors that Influence Them : An Analysis. 2002

17. Dromain C, Thibault F, Muller S, Rimareix F, Delaloge S, Tardivon A, et al. Dual-energy contrast-enhanced digital mammography: initial clinical results. Eur Radiol 2011

18. Francescone M a, Jochelson MS, Dershaw DD, Sung JS, Hughes MC, Zheng J, et al. Low energy mammogram obtained in contrast-enhanced digital mammography (CEDM) is comparable to routine full-field digital mammography (FFDM). Eur J Radiol. Elsevier Ireland Ltd; 2014

19. Jochelson MS, Dershaw DD, Sung JS, Heerdt AS, Thornton C, Moskowitz CS, et al. Bilateral contrast-enhanced dual-energy digital mammography: feasibility and comparison with conventional digital mammography and MR imaging in women with known breast carcinoma. Radiology 2013

20. Lalji U, Lobbes M. Contrast-enhanced dual-energy mammography: a promising new imaging tool in breast cancer detection. Womens Health 2014

21. Dromain C, Balleyguier C, Adler G, Garbay JR, Delaloge S. Contrast-enhanced digital mammography. Eur J Radiol. 2009

22. Bevolkingsonderzoek borstkanker - Rijksinstituut voor Volksgezondheid en Milieu [Internet]. [geraadpleegd 19 oktober 2014] www.rivm.nl/Onderwerpen/B/Bevolkingsonderzoek_borstkanker/

23. Henssen J., Jaarsveld-Bolman K., Dam T., Dol-Jansen J., Geers-van Geemeren S. Radiologie Techniek en Onderzoek. Reed Business; 2011.

24. Timmers JMH, van Doorne-Nagtegaal HJ, Zonderland HM, van Tinteren H, Visser O, Verbeek a LM, et al. The Breast Imaging Reporting and Data System (BI-RADS) in the Dutch breast cancer screening programme: its role as an assessment and stratification tool. Eur Radiol. 2012 Aug

25. Sealed Envelope | Randomisation (randomization) and online databases for clinical trials [Internet]. [geraadpleegd 10 Mei 2015]. www.sealedenvelope.com

26. Wetenschappelijk onderzoek | Maastricht UMC+ [Internet]. [geraadpleegd 27 oktober 2014]. www.mumc.nl/patienten-en-bezoekers/praktisch/academische-zorg/wetenschappelijk-onderzoek

27. CDMAM 3.4 - Artinis Medical Systems [Internet]. [geraadpleegd 18 december 2014]. www.artinis.com/product/cdmam_34

28. Thijssen M, Bijkerk K, editors. MANUAL contrast-detail phantom Artinis CDMAM type 3.4. 2006.

29. Fysische aspecten bij digitale mammografie t.b.v. de laboranten van het Nederlands Bevolkingsonderzoek op Borstkanker [Internet]. [cited 2015 Jun 7]. Available from: http://www.lrcb.nl/uploads/userfiles/files/Fysische aspecten bij digitale mammografie.pdf

30. Lalji U.C., Jeukens C.R.P.L.N., Houben I., Nelemans P.J., van Engen R.E., van Wylick E., et al. Evaluation of low-energy contrast-enhanced spectral mammography images by comparing them to full field digital mammography. Eur. Radiology 2015

31. Warren LM, Green FH, Shrestha L, Mackenzie a, Dance DR, Young KC. Validation of simulation of calcifications for observer studies in digital mammography. Phys Med Biol. 2013

32. Dromain C, Balleyguier C, Muller S, Mathieu M-C, Rochard F, Opolon P, et al. Evaluation of tumor angiogenesis of breast carcinoma using contrast-enhanced digital mammography. AJR Am J Roentgenol 2006

BIJLAGE 1

Contrast Enhanced Spectral Mammography;

(A) Low Energy opname + (B) High Energy opname vormen een (C) Recombined beeld met aankleurende laesie (30).

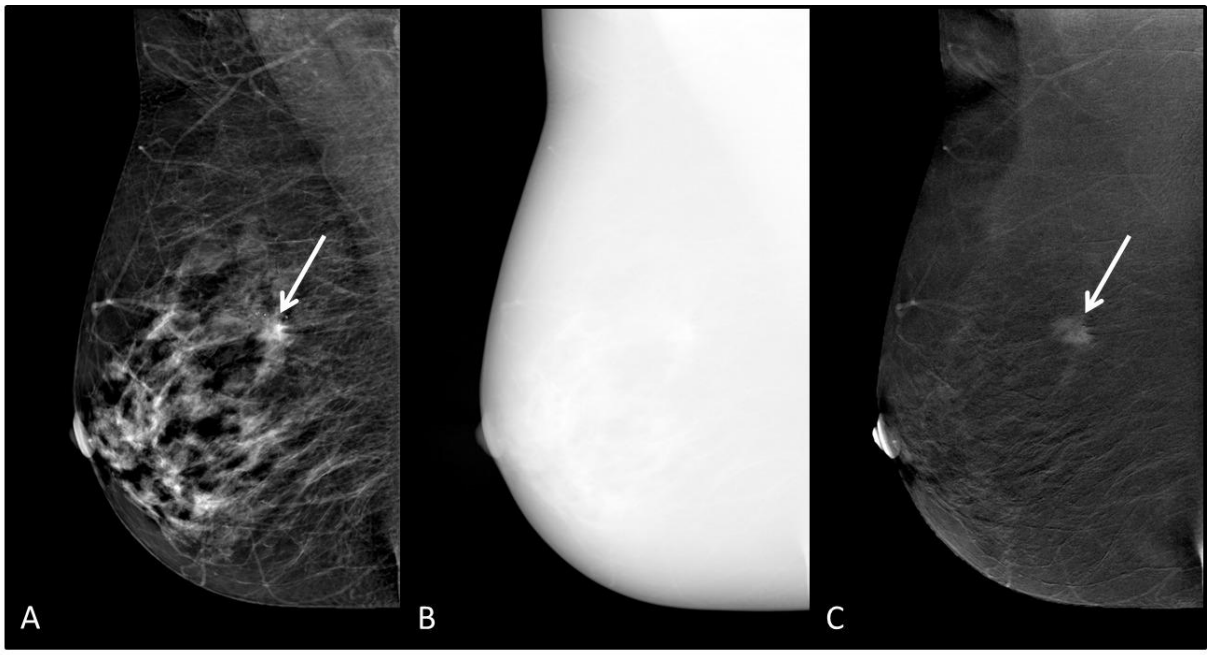

BIJLAGE 2

CDMAM fantoom van Artinis, versie 3.4 (27).



BIJLAGE 3

Beoordelingsformulier met 20 EUREF criteria, per dataset in te vullen door de radioloog (11).

EUREF criteria	Score
1. Is there a good visualisation of the skin line?	≥ 1 ≤ 5
2. Are the vascular structures visible through the dense parenchyma?	≥ 1 ≤ 5
3. Is there a sharp visualisation of the pectoral muscle?	≥ 1 ≤ 5
4. Is there a good visualisation of the Coopers ligaments and vascular structures in the subcutaneous and prepectoral area?	≥ 1 ≤ 5
5. Are the micro calcifications visualized and well outlined? (n = 120)	≥ 1 ≤ 5
6. Is there sufficient contrast in the dark areas?	≥ 1 ≤ 5
7. Is there sufficient contrast in the white areas?	≥ 1 ≤ 5
8. Is the glandular tissue sufficient white?	≥ 1 ≤ 5
9. Is the background sufficient dark?	≥ 1 ≤ 5
10. Do all images appear in the same way?	≥ 1 ≤ 5
11. Is there disturbing noise in the dark areas?	≥ 1 ≤ 5
12. Is there disturbing noise in the white areas?	≥ 1 ≤ 5
13. Are there any artefacts?	≥ 1 ≤ 5
14. Contrast in the white regions?	≥ 1 ≤ 5
15. Contrast in the dark regions?	≥ 1 ≤ 5
16. Overall contrast of the images?	≥ 1 ≤ 5
17. Sharpness of the images?	≥ 1 ≤ 5
18. How satisfied are you with the representation of microcalcifications? (n = 120)	≥ 1 ≤ 5
19. How satisfied are you with the representation of opacities?	≥ 1 ≤ 5
20. How satisfied are you with the representation of the image?	≥ 1 ≤ 5

BIJLAGE 4

Maximaal acceptabele waardes voor detectie van de goudschijfjes in het fantoom, geldend voor beide technieken, bij alle vijf de borstdiktes. (11)

Ø (mm)	Acceptabele dikte (µm)
0,1	1,680
0,25	0,352
0,5	0,150
1,0	0,091

academisch ziekenhuis Maastricht

P. Debyelaan 25
postbus 5800
6202 AZ Maastricht

telefoon 043-387 65 43
telefax 043-387 78 78

academisch ziekenhuis Maastricht

Dr. M.B.I. Lobbes
Radiologie
Maastricht UMC+

afdeling	**METC azM/UM**
uw kenmerk	METC 14-4-071.2/ab
ons kenmerk	043-387 6009
doorkiesnummer	
datum	16 mei 2014

secretariaat.metc@mumc.nl
http://wiki.mumc.nl/medisch-ethische-toetsingscommissie

Betreft: **Positief advies niet-WMO / METC 14-4-071**
Contrast Enhanced Spectral Mammography (CESM) bij vrouwen verwezen door het Bevolkingsonderzoek voor mammacarcinoom: reproduceerbaarheid van resultaten, beeldkwaliteit en vergelijk met MRI

Geachte dr. Lobbes,

De medisch-ethische toetsingscommissie (METC) azM/UM heeft bovengenoemd onderzoeksvoorstel besproken in haar vergadering van 05-05-2014.

Geconcludeerd is dat het geen onderzoek in het kader van de Wet medisch-wetenschappelijk onderzoek met mensen (WMO) betreft. De METC azM/UM heeft geen bezwaar tegen de uitvoering van bovengenoemd onderzoeksvoorstel en brengt derhalve een positief advies uit.

De commissie heeft de volgende stukken in haar toetsing betrokken:
- de aanbiedingsbrief d.d. 01-04-2014;
- het protocol versie 1.0 d.d. 28-03-2014.

De commissie ontvangt nog graag bericht van de start- en einddatum van genoemd onderzoek.

De commissie wijst u erop dat het onderzoek pas gestart mag worden na ontvangst van een goedkeuringsbesluit van de Raad van Bestuur van het Maastricht UMC+.

Met vriendelijke groet, namens de METC azM/UM,

mevr. mr. R.C.W. van Gils, ambtelijk secretaris

Kopie: Clinical Trial Center Maastricht *(digitaal)*

00050-0995

Addendum

Anders dan beschreven in het projectplan zijn alle 20 EUREF criteria getoetst door middel van de Wilcocon Signed Ranks test. Oorspronkelijk zouden slechts zeven, door de radiologen geselecteerde EUREF criteria getoetst worden. Dit is aangepast omdat het toetsen van de volledige lijst van criteria een grote toegevoegde waarde heeft voor het onderzoek.