Fontys Paramedische Hogeschool
Medisch Beeldvormende en Radiotherapeutische Technieken

Maximale diameterbepaling bij mammacarcinomen: een vergelijking tussen subtractie DCE-MRI afbeeldingen en parametrische mappen

Funs Nollen
Studentnummer: 2114494
Begeleider: Jos Peeters
Opdrachtgever: Maikel Junghans
Juni 2016

VOORWOORD

Mijn afstudeerscriptie is geschreven in het kader van mijn afstuderen aan de opleiding Medisch Beeldvormende en Radiotherapeutische Technieken (MBRT) aan de Fontys Paramedische Hogeschool te Eindhoven. Het betreft een kwantitatieve experimentele studie naar de correlatie tussen de parametrische mappen en subtractie DCE-MRI afbeeldingen middels een maximale diameterbepaling.

Graag zou ik iedereen willen bedanken die geholpen heeft dit project tot een goed einde te brengen. Allereerst wil ik Maikel Junghans bedanken, die mijn opdrachtgever is geweest tijdens het afstuderen. Dankzij Maikel is dit unieke project tot stand gekomen. Daarnaast wil ik Jos Peeters bedanken, zonder wiens begeleiding ik dit project niet tot dit resultaat had kunnen brengen. Tot slot wil ik de medewerkers van Image Analysis bedanken voor de mogelijkheid Dynamika te gebruiken. Diana, Javier, Xijou, Moreisa, zonder jullie was het onmogelijk geweest de problemen op te lossen waar ik tegenaan liep.

Roermond, juni 2016
Funs Nollen

SAMENVATTING

Achtergrond

Binnen de evaluatie van een mammacarcinoom is een relatief nieuwe analyse op basis van parametrische mappen ontwikkeld. Deze analyse is gebaseerd op een dynamic contrast enhanced Magnetic Resonance imaging scan. Parametrische mappen geven duidelijke contouren van tumoren weer en conventioneel wordt dit op subtractie afbeeldingen bepaald. Deze eigenschap kan een ondersteuning zijn bij een maximum diameter measurement. Daarmee is de onderzoeksvraag: Wat is de correlatie in maximum diameter measurement tussen de parametrische mappen van Dynamika (Image Analysis) en subtractie afbeeldingen bij mammacarcinomen?

Methode

Deze retrospectieve experimentele studie onderzocht de correlatie tussen maximum diameter measurement bij (vroege) subtractie afbeeldingen en drie parametrische mappen. De beoordelingen werden uitgevoerd door twee radiologen middels de Response Evaluation Criteria In Solid Tumors methode. Acquisitie parameters werden consistent toegepast. Dertig patiënten werden geïncludeerd en de mammacarcinomen zijn volgens het Breast Imaging Reporting and Data System geclassificeerd in categorie vijf. De parametrische mappen Maximum Enhancement, Initial Rate of Enhancement en Area Under the Curve zijn vergeleken op correlatie met subtractie afbeeldingen middels beschrijvende statistiek en een Spearman's rangcorrelatie. Tevens werd een inter-beoordelaars variatie coëfficiënt berekend.

Resultaten

Achtentwintig patiënten werden geanalyseerd. Data van subtractie, Maximum Enhancement, Initial Rate of Enhancement en Area Under the Curve waren niet normaal verdeeld. Beschrijvende statistiek toonde een sterke samenhang tussen de maximum diameter measurement gemeten op de drie parametrische mappen en subtractie. De correlatiecoëfficiënt tussen Maximum Enhancement vs. subtractie, Initial Rate of Enhancement vs. subtractie en Area Under the Curve vs. subtractie waren respectievelijk rs=0,914, rs=0,937 en rs=0,921. De inter-beoordelaars variatie coëfficiënt waren significant hoger bij parametrische mappen (0,931-0,946) dan bij subtractie (0,864).

Conclusie

De resultaten indiceren een sterke correlatie tussen (vroege) subtractie en de parametrische mappen. Deze studie toont aan dat het gebruik van parametrische mappen een hoge potentiële waarde hebben voor de evaluatie van tumor afmeting.

ABSTRACT

Background

There is a relatively new analysis developed based on parametric maps within the evaluation for a breast carcinoma. This analysis is based on dynamic contrast enhanced Magnetic Resonance imaging scan and displays clear tumour contours. Conventionally, this is determined on subtraction images. These properties can be a support for measuring a maximum diameter measurement. The research question is: What is the correlation between the parametric maps from Dynamika (Image Analysis) and subtraction images on breast carcinoma?

Method

This retrospective experimental study investigates the correlation between maximum diameter measurement on (early) subtraction images and three parametric maps. The measurements were performed by two radiologists using the Response Evaluation Criteria In Solid Tumors. Acquisition parameters were applied consistently. Thirty patients were included in this study and all breast carcinomas were classified into category 5, according to the Breast Imaging and Reporting Data System. The parametric maps Maximum Enhancement, Initial Rate of Enhancement and Area Under the Curve were compared for correlation with subtraction images using descriptive statistics and the Spearman's rank-correlation. The intra-observer variation coefficient was also calculated.

Results

Twenty-eight patients were analyzed. Subtraction, Maximum Enhancement Initial Rate of Enhancement and Area Under the Curve data were not normally distributed. Descriptive statistics showed a strong correlation between the maximum diameter measurement measured with the three parametric maps and subtraction. The correlation coefficient between Maximum Enhancement vs. subtraction, Initial Rate of Enhancement vs. subtraction and Area Under the Curve vs. subtraction were respectively rs=0.914, rs=0.937 and rs=0.921. Inter-observer coefficient variations were significant higher with parametric maps (0.931-0.946) then subtraction (0.864).

Conclusion

The results show a high correlation between the parametric maps and (early) subtraction images. This study shows that usage of the parametric maps have a high potential value for breast carcinoma size evaluation.

INHOUDSOPGAVE

Inleiding 1
Methode 3
Deelnemers 3
Meetinstrument 3
Data verzameling 4
Data Analyse 5
Ethische paragraaf 7
Resultaten 8
Deelnemers 8
Beoordelingen 8
Beschrijvende statistiek 8
Toetsende statistiek 9
Inter-beoordelaars correlatie coëfficiënt 10
Discussie 11
Conclusie 14
Literatuurlijst 15
Bijlagen I
Bijlage 1 MRI Acquisitieparameters I
Bijlage 2 METC goedkeuring II
Bijlage 3 Gemiddelde maximum diameter measurement III
Bijlage 4 Z-scores IV

INLEIDING

Borstkanker, ook wel mammacarcinoom genoemd, is de meest voorkomende vorm van kanker bij vrouwen.[1-2] In Nederland wordt jaarlijks bij circa 14.000 vrouwen de diagnose mammacarcinoom gesteld.[3] Het mammacarcinoom kan onderverdeeld worden in twee typen: het ductaal carcinoom en het lobulair carcinoom. Het ductaalcarcinoom, waarvan sprake is bij 85% van de diagnoses, ontstaat in de melkgangen. Het lobulair carcinoom, hiervan is sprake bij 15% van de diagnoses, ontstaat in de melkklieren.[4] Tussen 2008 en 2012 bedroeg de 5-jaars overleving voor het mammacarcinoom 87%.[5] De prognose is in de afgelopen jaren sterk verbeterd, onder andere door technische vooruitgang van diagnostische en beeldvormende technieken.[3]

Mammografie en echografie zijn de primaire, conventionele beeldvormende technieken die gebruikt worden voor diagnostiek van het mammacarcinoom.[6] Indien bij een mammografie of echografie een verdachte waarneming wordt gedaan, is een Magnetic Resonance imaging (MRI) onderzoek geïndiceerd.[3] De behandeling voor het mammacarcinoom bestaat uit een combinatie van chirurgie, radiotherapie, hormoontherapie en chemotherapie.[3,6-7] Chemotherapie zorgt voor een volume afname van de tumor, waardoor een borstsparende operatie mogelijk wordt.[6] Tevens zorgt chemotherapie na chirurgie en radiotherapie voor een verbeterde overlevingskans.[6,8]

De evaluatie van een mammacarcinoom bestaat onder andere uit volume afname en wordt bepaald met de parameter maximum diameter measurement (MDM). Deze parameter is onderdeel van de Response Evaluation Criterion in Solid Tumors (RECIST) methode.[7,9-10] Het is een wereldwijd gebruikte maatstaf voor de evaluatie van een chemotherapie behandeling.[9] Hiermee kan de chemotherapie respons bepaald worden van een patiënt met een mammacarcinoom.[6-7,11] Indien chemotherapie niet de gewenste respons teweegbrengt, kan vroegtijdig in het behandelingstraject een alternatieve behandeling gekozen worden.[6,12]

Een nadeel van mammografie en echografie is dat chemotherapie geïnduceerde necrose voor verslechterde diagnostiek kan zorgen.[6,11,13] In de laatste drie decennia is dynamic contrast-enhanced MRI (DCE-MRI) een belangrijke diagnostische aanvulling geworden voor onderzoek naar het mammacarcinoom.[3,14-15] De spatiële resolutie, hoge sensitiviteit en 3D-beeldvorming maken dat DCE-MRI een goede beeldvormende techniek is voor de evaluatie van respons op chemotherapie.[6,16] Daarnaast speelt DCE-MRI een substantiële rol in de beeldvorming van de microvasculaire- en pharmacokinetische eigenschappen.[12,17] Hierdoor is DCE-MRI tegenwoordig een veel gebruikt acquisitieprotocol bij de diagnostiek van het mammacarcinoom.[18]

Vanwege de complexiteit van DCE-MRI data zijn post-processing programma's ontwikkeld voor de vereenvoudiging van de interpretatie.[12,14] Image Analysis (Londen, Engeland) heeft het softwareprogramma Dynamika ontwikkeld voor het analyseren en rapporteren van DCE-MRI data. Dynamika analyseert individuele pixels van DCE-MRI beelden en maakt een schatting in heuristiek.

Met de heuristische parameters worden specifieke eigenschappen van het verloop van het contrastmedium in een mammacarcinoom afgebeeld, zoals de steilheid van de eerste signaalintensiteit versterking, moment van toename in signaalintensiteit en herkenning van late toename in signaalintensiteit (Figuur 1).[6,18]

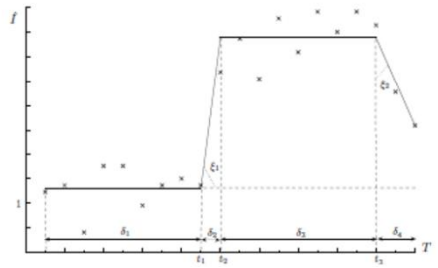

Figuur 1. Een voorbeeld van een signaalintensiteitcurve die geanalyseerd wordt in Dynamika. Bron: Algorythms Dynamika (2015)

Deze methode maakt een schatting van onder andere de parameters: Maximum Enhancement (ME), Initial Rate of Enhancement (IRE) en Area Under the Curve (AUC).[19] Deze parameters worden berekend middels parametrische analyses en worden afgebeeld met parametrische mappen.[18] De parametrische mappen verschaffen zowel semi-kwantitatieve als kwalitatieve informatie.[18-20] Voorbeelden hiervan zijn interpretatie van diverse ontstekingsparameters, visualisatie van contrast uptake en daarmee de mate van maligniteit.[19]

Tot op heden worden parametrische mappen niet gebruikt om de MDM te bepalen. Deze wordt verkregen middels de subtractie van DCE-MRI afbeeldingen.[6,21] Doordat parametrische mappen de contouren van een mammacarcinoom expliciet afbeelden, kunnen zij mogelijk een ondersteunde rol spelen bij de bepaling van een MDM. Nog geen onderzoek heeft plaatsgevonden naar de mogelijkheid om een MDM op basis van parametrische mappen te bepalen. Het doel van deze studie is aantonen of een overeenkomst bestaat tussen een MDM bepaling bij parametrische mappen (ME, IRE en AUC) en subtractie DCE-MRI afbeeldingen. Hieruit volgt de volgende probleemstelling: Zijn de parametrische mappen (ME, IRE en AUC) van Dynamika toepasbaar voor een MDM bij mammacarcinomen?

Hieruit volgt de onderzoeksvraag:
Wat is de correlatie in MDM tussen de parametrische mappen (ME, IRE en AUC) van Dynamika en de subtractie DCE-MRI afbeeldingen bij mammacarcinomen?

METHODE

Deze retrospectieve, experimentele studie betrof een kwantitatieve analyse. Door middel van metingen werd getoetst of er een overeenkomst bestaat tussen de MDM bepaling op parametrische mappen en DCE-MRI subtractie afbeeldingen. De volgende paragrafen beschrijven de methode welke gehanteerd werd voor dit onderzoek.

DEELNEMERS

De patiëntendata werden verkregen uit de studie van Junghans M. et al. 2016 Nederlands Trail Register code: NTR4956.[22] De data waren afkomstig van een dertigtal vrouwelijke patiënten, in leeftijd variërend van 37 tot 80 jaar oud. De ruime leeftijdscriteria zijn opgesteld om de uitkomsten te generaliseren voor een gevarieerde leeftijdsgroep. De data werden verkregen tussen januari 2015 en augustus 2015. De geïncludeerde patiënten met een mammacarcinoom waren volgens het Breast Imaging Reporting and Data System (BI-RADS) geclassificeerd in categorie vijf. Bij deze patiënten bestond een hoge verdenking op maligniteit. Vanwege de generaliseerbaarheid op een grotere populatie, werd geen onderscheid gemaakt tussen de twee soorten mammacarcinomen. Patiënten die zwanger waren of borstvoeding gaven zijn geëxcludeerd vanwege gezondheidsrisico's conform bijsluiter van het contrastmedium en op verzoek van Bayer Pharmaceuticals. Patiënten met een beperkte nierfunctie (<60ml/min creatinine klaring) en patiënten met bekende ernstige allergische reacties op het contrastmedium waren gecontra-indiceerd en zijn geëxcludeerd. Patiënten die in de afgelopen 48 uur voor het onderzoek een op Gadolinium gebaseerd contrastmedium hadden gekregen, werden geëxcludeerd vanwege verstorende resultaten.

MEETINSTRUMENT

De DCE-MRI afbeeldingen werden verkregen met een Magnetom Symphony MRI-scanner 1.5 Tesla van Siemens (Erlangen, Duitsland). Het onderzoeksprotocol bestond uit een Fast Low Angle Shoot (FLASH) 3D dynamische serie op basis van T1-gewogen afbeeldingen met op Gadolinium gebaseerd contrastmedium. Het gebruik van een contrastmedium heeft een versterkende werking op de longitudinale relaxatie (T1), waardoor met deze sequentie een goede beeldvorming van pathologie in de mamma kan plaatsvinden.[13] Om de variatie in signaalintensiteit bij de acquisitie te minimaliseren, waren de acquisitieparameters consistent ingesteld volgens het onderzoeksprotocol. Het onderzoeksprotocol was zodanig opgesteld dat de hoeveelheid toegediend contrastmedium een gelijk volume per kg lichaamsgewicht had voor elke patiënt. Het gewicht van de patiënt werd bepaald op een gekalibreerde weegschaal nadat de patiënt de uitkleedinstructie van de laborant had opgevolgd. Het toegediende volume contrastmedium bedroeg 1 cc Gadolinium-DTPA per 10 kg lichaamsgewicht en het gebruikte contrastmedium had een concentratie van 1 mmol/ml Gadovist® (Pharma Bayer, Leverkusen, Duitsland). De eerste twee fases werden gescand voorafgaand aan de toediening van het contrastmedium. Bij de derde fase werd de inloop van het contrastmedium gestart dat intraveneus toegediend werd. Vervolgens werden vier tijdframes gescand waarbij het contrastmedium zich in het

mammaweefsel bevond. In totaal waren er zeven tijdframes die gescand werden. Specificaties van de gebruikte acquisitieparameters zijn terug te vinden in bijlage 1. De twee pre-contrast tijdframes werden gebruikt als baseline voor de kwantitatieve analyse.[7,23] De signaalintensiteit van elk tijdframe werd genormaliseerd op de baseline. De eerste toename van de signaalintensiteit wordt de 'wash-in' fase genoemd.[7] Zodra het signaal de maximale intensiteit bereikt heeft en gelijk blijft, wordt gesproken over het 'plateau' en de fase aan het einde van de scan wordt de 'wash-out' fase genoemd.[11,18,24]

Het visualiseren van contrastmedium kinetiek vindt plaats middels verschillende parametrische mappen.[18-19] Parametrische mappen zijn een visualisatie van een specifieke eigenschap van de signaalintensiteit curve (steilheid, amplitude, plateau, wash-out).[18-19] De parametrische map ME voegt kleuren toe die de maximale signaalintensiteit van een voxel uit de tijdframes weergeeft.[23] IRE kent kleuren toe aan de steilheid van de eerste toename in signaalintensiteit.[23] Het geeft de signaalintensiteit curve weer van pre-contrast tot aan de maximale signaalintensiteit. AUC is het totale gebied onder de curve en wordt gebruikt voor het berekenen van de concentratie contrastmedium in het bloed.[23] In deze studie werden de parametrische mappen ME, IRE en AUC (figuur 2) geïncludeerd vanwege duidelijk waarneembare contouren van mammacarcinomen. De geëxcludeerde parametrische mappen waren IRW, Tonset en Twashout. Deze parametrische mappen geven de voxels weer waar 'wash-out' plaatsvindt. De wash-out fase is niet aanwezig in het gehele mammacarcinoom, waardoor tumor contour weergave beperkt is en deze parametrische mappen onbruikbaar zijn voor een MDM.

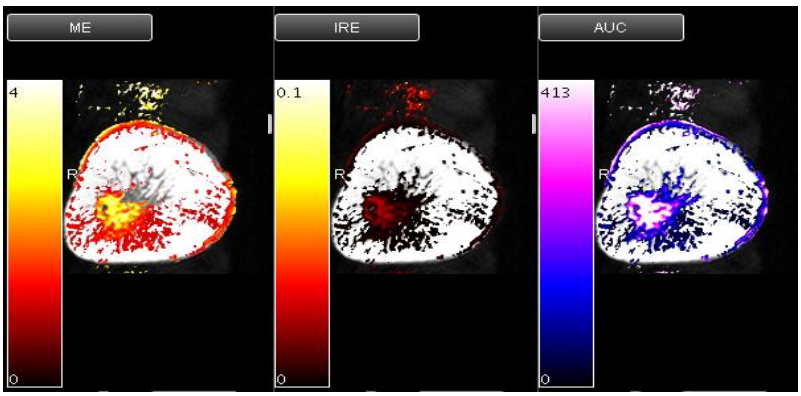

Figuur 2. Specifieke eigenschappen van de signaalintensiteit, afgebeeld met de parametrische mappen (Maximum Enhancement, Initial Rate of Enhancement en Area Under the Curve) van Dynamika. De parametrische mappen Maximum Enhancement geeft het mammacarcinoom in rood en geel tinten weer, Initial Rate of Enhancement in zwart en rood tinten. Area Under the Curve geeft het mammacarcinoom weer in blauw en paars tinten. Bron: Dynamika (2016)

DATA VERZAMELING

De DCE-MRI data werden geüpload in de Dynamika software versie 4.2.0. De onderzoeker selecteerde van elke patiënt de DCE-MRI serie met zeven tijdframes. Vanwege de tijdsduur van een DCE-MRI scan, kwam het regelmatig voor dat patiënten bewogen tijdens de scan.[1,7,17,19,24] Voor de kwaliteitswaarborging van de parametrische analyse was een bewegingscorrectie nodig.[13,19] De

bewegingscorrectie is automatisch uitgevoerd door de Dynamika software, zodat storende bewegingen (zoals de ademhaling, slikken en onwillekeurige bewegingen) werden geminimaliseerd.[12-13,23] Bewegingscorrectie bestaat uit het verplaatsen van tijdframes ten opzichte van elkaar in de tijd.[19] Door de bewegingscorrectie van het DCE-MRI beeld correspondeert mammaweefsel in een voxel met omliggende voxels in andere tijdframes.[19] Subtractie DCE-MRI afbeeldingen zijn verkregen middels een vroege subtractie, waarbij gebruik gemaakt werd van het eerste pre-contrast tijdframe en het derde tijdframe (eerste Gadolinium-DTPA aankleuring). De vroege subtractie was gekozen, omdat de meeste maligne mammacarcinomen contrastmedium opnemen in deze fase.[21] Voor de beoordeling van de MDM bepaalde de onderzoeker in Dynamika met de 'Ruler' tool op een subtractie DCE-MRI afbeelding in welke slice het mammacarcinoom de maximale diameter had.

De evaluatie van de mammacarcinomen heeft plaats gevonden middels de RECIST methode.[9,11,25] Het gebruik van de RECIST methode is betrouwbaar en eenvoudig uit te voeren.[9,26] Met deze methode werd de grootste diameter vastgelegd van het mammacarcinoom. Deze waarde werd uitgedrukt in millimeters (mm) en moest een minimale afmeting van 10 mm hebben. Op mammacarcinoom kleiner dan 10 mm kunnen geen metingen worden verricht die voldoende nauwkeurig zijn en deze hebben daardoor een slechte reproduceerbaarheid.[21] Voor het uitvoeren van de metingen werd de 'Ruler' tool gebruikt en de uitkomstwaarde is in mm weergegeven. De metingen werden gedocumenteerd in Microsoft Excel 2003 versie 1.2.23.

Het initiële plan was om de parametrische mappen te exporteren als DICOM bestand en te beoordelen in (Fuji Is Just) ImageJ. De geëxporteerde DICOM bestanden werden in zwart-wit afgebeeld en Image Analysis vermeldde dat het niet mogelijk was om afbeeldingen met kleur te exporteren vanuit Dynamika. Hierdoor moesten de metingen uitgevoerd worden in Dynamika. Afbeeldingen konden in Dynamika niet gerandomiseerd worden weergegeven. Daardoor moest de onderzoeker beelden willekeurig gereedzetten, zodat het randomisatie proces gewaarborgd werd. Twee radiologen met ervaring op het gebied van mammografische beeldvorming bepaalden een MDM op de parametrische mappen en waren geblindeerd voor de diagnostische en klinische informatie. De beoordelingen werden uitgevoerd op de coronale beelden.

DATA ANALYSE

De statistische analyses werden uitgevoerd met SPSS statistics versie 23.0.0.0 32-bit editie en Microsoft Excel 2003 versie 1.2.23. De onafhankelijke variabelen waren de subtractie DCE-MRI afbeeldingen en de parametrische mappen. De uitkomsten van de MDM werden uitgedrukt in mm en zijn afhankelijke variabelen. De MDM uitkomsten werden geanalyseerd middels beschrijvende en toetsende statistiek.

Middels een toetsende statistische test (Shaprio-Wilk) werden de gemiddelde MDM uitkomsten per methode getest op een normale verdeling. Een uitkomstwaarde $p < 0{,}05$ betekende dat de data normaal verdeeld waren. De beschrijvende statistiek van niet normaal verdeelde data bestonden uit

de mediaan, maximum, minimum en interquartile range 25% en 75%. Deze maatstaven ondervinden minder invloed van uitschieters.[27]

Om een inschatting te maken over de samenhang tussen de parametrische mappen en subtractie DCE-MRI afbeeldingen, werden de uitkomsten in een scatter plot weergegeven. Op de y-as werd de MDM van de parametrische map genoteerd en op de x-as werd de MDM van de subtractie DCE-MRI genoteerd. Drie scatterplots werden gemaakt waarbij de gemiddelde MDM uitkomsten van de parametrische mappen ME, IRE en AUC vergeleken werden met de subtractie MDM. Deze drie scatterplots werden beoordeeld op richting, vorm, sterkte en uitschieters.[27] Een positieve samenhang is aanwezig indien de richting van de data punten van links naar rechts stijgend in een hoek van 45º worden waargenomen. Data punten die een lineaire relatie vertonen zeggen iets over de associatie. De mate van spreiding aanwezig in de data punten zegt iets over de sterkte van de samenhang. Een Z-score werd bepaald voor alle gemiddelde MDM bepalingen middels de volgende formule: $Z = \frac{X - \mu}{\sigma}$. waarbij μ de gemiddelde uitkomst is, σ de standaard deviatie en X de gemiddelde MDM uitkomst.[28] Een Z-score die een waarde had groter of kleiner dan 2,5 werd gedefinieerd als uitschieter.

De gemiddelde MDM uitkomsten van beide beoordelaars werden gebruikt voor de toetsende statistiek. De data werd op correlatie getoetst middels de Spearman's rangcorrelatie.[26] De interpretatie criteria voor de Spearman's rangcorrelatie coëfficiënt zijn beschreven in tabel 1. In deze studie werd een p-waarde <0,05 als statistische significant beschouwd. De gebruikte 'two-tailed' test voor significantie betekende dat de gemiddelde MDM zowel positief als negatief werden vergeleken tussen de meet methodes.[27] Het gebruik van deze test is betrouwbaarder dan de 'one-tailed' test.[27,29]

Tabel 1. Interpretatie criteria voor de Spearman's rangcorrelatie coëfficiënt.

Positieve overeenkomst					
Geen	Zwak	Matig	Redelijk	Sterk	Zeer sterk
<0,16	0,16-0,29	0,3-0,49	0,5-0,69	0,7-0,89	0,9-1

Om de inter-beoordelaars variatie te bepalen werd gekozen voor een intraclass correlatiecoëfficiënt (ICC). Voor het bepalen van de ICC werden de metingen uitgevoerd door twee radiologen.[30] De berekende intraclass correlatiecoëfficiënt, heeft als uitkomstmaat een continue variabele. Hierbij gold <0,20 matig tot geen overeenkomst, 0,21 tot 0,40 matige overeenkomst, 0,41 tot 0,60 redelijke overeenkomst, 0,61 tot 0,80 substantiële overeenkomst en 0,81 tot 1,00 een sterke overeenkomst tussen beide beoordelaars. Een p-waarde <0,05 werd als statistische significant beschouwd. Het projectplan beschreef dat de metingen werden uitgevoerd op twee dagen in dezelfde week. Vanwege beperkte beschikbaarheid van de radiologen werden de beoordelingen verspreid over meerdere weken. De beoordelaars waren constant en de patiënten werden gerandomiseerd, daarom werd in SPSS de two-way mixed benadering gekozen. Tevens werd het 'absoluut' type geselecteerd zodat de absolute en niet de relatieve verschillen tussen de beoordelaars berekend werden.

ETHISCHE PARAGRAAF

De patiëntgegevens werden anoniem verwerkt. Het onderzoek was goedgekeurd en niet Wet medisch-wetenschappelijk onderzoek (WMO) plichtig beoordeeld door het METC van het Zuyderland Medisch Centrum locatie Heerlen. Zie bijlage 2 voor het METC goedkeuringsformulier.

RESULTATEN

DEELNEMERS

Op basis van de gestelde criteria zijn dertig patiënten geïncludeerd voor dit onderzoek. De gemiddelde leeftijd van de patiënten bedroeg 58 jaar (SD=11,2). Twee patiënten hadden geen parametrische mappen beschikbaar in Dynamika vanwege een foutmelding, waardoor uiteindelijk 28 mammacarcinomen beoordeeld werden. De mammacarcinomen waren onderverdeeld in 27 ductaal carcinomen en één lobulair carcinoom.

BEOORDELINGEN

Van de 28 geïncludeerde patiënten werden de MDM beoordeeld op de (vroege) subtractie DCE-MRI afbeeldingen en drie parametrische mappen. De beoordelingen werden uitgevoerd in drie sessies verdeeld over twee weken. De radiologen gaven aan dat de beoordeling van MDM bij uitlopers moeilijk te beoordelen was. De gemiddelde MDM uitkomsten van beide beoordelaars voor elk mammacarcinoom werden berekend. Deze uitkomsten zijn inzichtelijk gemaakt in bijlage 3 (tabel 1). Deze gemiddelde MDM uitkomsten werden getoetst op een normaal verdeling. Uit de Shapiro-Wilk test bleek dat subtractie DCE-MRI, de parametrische mappen ME, IRE en AUC niet normaal verdeeld waren. Hierdoor werd gekozen voor het weergeven van de mediaan, minimum, maximum, interquartile 25%, interquartile 75%, scatterplots (figuur 3) en de non-parametrische toets Spearman's rangcorrelatie coëfficiënt.

BESCHRIJVENDE STATISTIEK

Uit tabel 2 komt naar voren dat de mediaan tussen de subtractie en parametrische map IRE een overeenkomst vertoont. De parametrische mappen ME en AUC vertonen een hogere mediaan vergeleken met subtractie. De minimum en maximum waarde tussen subtractie en de parametrische map AUC vertonen de meeste overeenkomst. De interquartile 25% uitkomst van subtractie en ME hebben de meeste overeenkomst. De uitkomsten van subtractie en AUC bij de interquartile 75% tonen de minste overeenkomst.

Tabel 2. Resultaten van de beschrijvende statistiek van de gemiddelde maximum diameter measurement middels subtractie DCE-MRI, Maximum Enhancement, Initial Rate of Enhancement en Area Under the Curve.

	N	Mediaan (mm)	Minimum	Maximum	Interquartile 25%	Interquartile 75%
Subtractie	28	22,1	12,4	38,8	18,5	30,6
ME	28	24,2	9,7	40,2	18,7	31,0
IRE	28	22,0	9,6	39,9	17,7	30,9
AUC	28	25,6	12,2	38,7	19,8	34,0

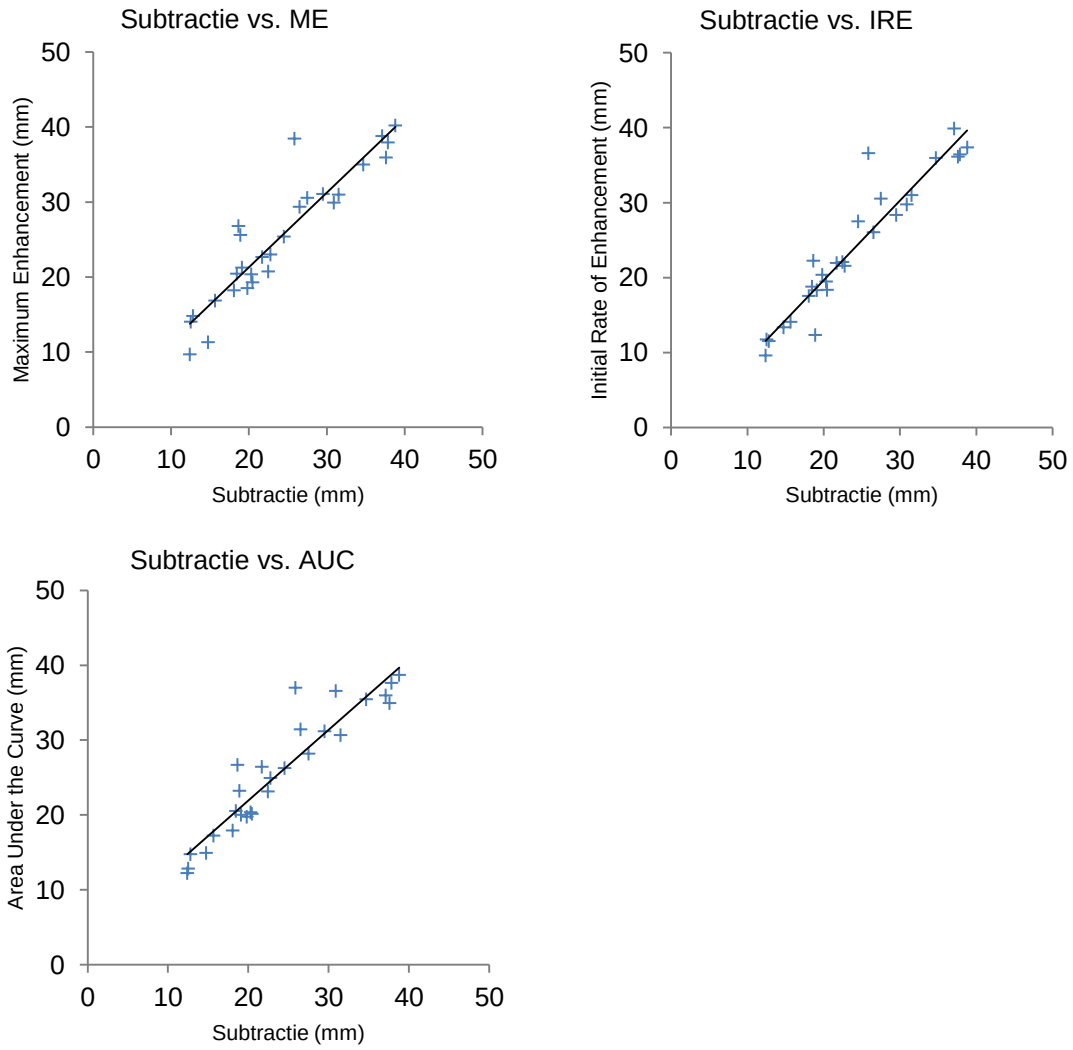

Figuur 3. De uitkomsten tussen de gemiddelde MDM van beide beoordelaars voor Maximum Enhancement vs. Subtractie, Area Under the Curve vs. Subtractie en Initial Rate of Enhancement vs. Subtractie.

De scatterplots ME vs. subtractie, IRE vs. subtractie en AUC vs. subtractie laten een lineair positief verband zien en een sterke samenhang. De Z-scores werden berekend van de gemiddelde MDM uitkomsten en worden weergegeven in bijlage 4 (tabel 2). Uit de uitkomsten van de Z-scores bleek dat er geen uitschieters in de data aanwezig waren.

TOETSENDE STATISTIEK

De gemiddelde uitkomsten van de MDM werden gebruikt voor de non-parametrische toetsen. Een Spearman's rangcorrelatie coëfficiënt test werd gebruikt om de correlatie tussen ME vs. subtractie, IRE vs. subtractie en AUC vs. subtractie te berekenen, omdat de data niet normaal verdeeld zijn. De hoogste correlatie werd gevonden tussen IRE vs. subtractie (rs=0,930), vervolgens AUC vs. subtractie (rs=0,928) en laagste correlatie werd gevonden tussen ME vs. subtractie (rs=0,914). Bij Spearman's rangcorrelatie is gebruik gemaakt van een 'two-tailed' test. De uitkomsten van de p-waardes waren voor alle data <0,05 (n=28) waardoor de test als statistisch significant werd beschouwd. De resultaten zijn samengevat in tabel 3.

Tabel 3. Correlatie coëfficiënt Spearman analyse.

	Maximum Enhancement vs. Subtractie	Initial Rate of Enhancement vs. Subtractie	Area Under the Curve vs. Subtractie
Correlatie coëfficiënt	0,914	0,937	0,921
Sig. (2-tailed)	<0,001	<0,001	<0,001
N	28	28	28

INTER-BEOORDELAARS CORRELATIE COËFFICIËNT

De mate van overeenstemming tussen beide radiologen werd bepaald middels de ICC. De resultaten van de ICC toonden aan dat er een sterke overeenkomst bestaat tussen de metingen van beide beoordelaars en worden afgebeeld in tabel 4. De ICC waarde tussen de beoordelaars bij subtractie DCE-MRI afbeeldingen was het laagst (0,864). Een hoge ICC werd gevonden bij de drie parametrische mappen (0,931-0,946). De overeenkomst tussen de twee beoordelaars is voor alle methodes statistisch significant met een uitkomst p <0,001.

Tabel 4. Inter-beoordelaars correlatie coëfficiënt tussen beoordelaars.

	Subtractie	Maximum Enhancement	Initial Rate of Enhancement	Area Under the Curve
B1* vs. B2**	0,864	0,941	0,931	0,946
p-waarde	<0,001	<0,001	<0,001	<0,001

* Beoordelaar 1, ** Beoordelaar 2

DISCUSSIE

In deze studie werd onderzocht wat de correlatie is tussen de parametrische mappen ME, IRE en AUC van Dynamika (Image Analysis) en de (vroege) DCE-MRI subtractie afbeeldingen bij mammacarcinomen middels een MDM bepaling. De uitkomsten van de Spearman's rangcorrelatie toonde de hoogste correlatie aan tussen de parametrische map IRE en subtractie DCE-MRI afbeeldingen rs=0,937. Subtractie DCE-MRI vs. AUC volgt met rs=0,921 en de laagste correlatie werd gevonden tussen subtractie DCE-MRI vs. ME met rs=0,914. De resultaten toonden zeer sterke statistisch significante correlaties aan tussen het drietal parametrische mappen (ME, IRE en AUC) van Dynamika en subtractie DCE-MRI. De gevonden inter-beoordelaars variatie was het laagst bij subtractie DCE-MRI met ICC=0,864. Vervolgens IRE, ME en AUC met respectievelijke waardes van ICC=0,931, ICC=0,941 en ICC=0,946. Deze uitkomsten worden geïnterpreteerd als een sterke overeenkomst tussen beide beoordelaars.

De gevonden correlatie uitkomsten tussen subtractie DCE-MRI en de parametrische mappen (ME, IRE en AUC) middels de RECIST methode indiceren dat de parametrische mappen bruikbaar zijn voor een MDM in een klinische setting. Het gebruik van de RECIST methodiek wordt toegepast in diverse studies die een MDM als parameter hanteren.[9-10,26] Het gebruik van de RECIST methode in dit onderzoek veroorzaakte een variatie in de beoordeling van de mammacarcinomen. De beoordelaars waren vrij in hun keuze bij de plaatsing van een MDM. De MDM werd op variërende wijze geplaatst omdat, de parametrische mappen de mammacarcinoom contouren verschillend afbeelden. Hierdoor is een ongewenste variatie aanwezig in de uitkomsten van de gevonden correlatie waardes. Initiële methodiek bestond uit het plaatsen van een lijn die de meetrichting aanduidde, bepaald op (vroege) subtractie DCE-MRI afbeeldingen. De consistentie van de MDM plaatsing op de parametrische mappen zou daarmee gewaarborgd worden. De exacte invloed van de parametrische mappen op een MDM, vastgesteld bij subtractie DCE-MRI afbeeldingen, had dan gekwantificeerd kunnen worden.

In literatuur wordt beschreven dat DCE-MRI vergeleken met mammografie en echografie een betere beeldvormende modaliteit is voor het bepalen van een MDM bij ductaal en lobulair mammacarcinomen.[31-34] In deze studies werd de MDM bepaald middels een Maximum Intensity Projection (MIP) verkregen uit subtractie afbeeldingen.[31] Dit suggereert dat de drie parametrische mappen (ME, IRE en AUC) mogelijk toepasbaar zijn voor een MDM bepaling bij ductaal mammacarcinomen. Tevens wordt in literatuur beschreven dat er een sterke correlatie bestaat bij het ductaal mammacarcinoom tussen een MDM bepaling op subtractie DCE-MRI afbeeldingen en een MDM bepaald op postoperatieve histopathologie.[31,34] Deze uitkomsten indiceren dat een mogelijke overeenkomst aanwezig is tussen een MDM bepaling op ductaal mammacarcinomen bij de drie parametrische mappen (ME, IRE en AUC) en postoperatieve histopathologie. Onvoldoende lobulair mammacarcinomen zijn opgenomen in dit onderzoek om hierover een uitspraak te kunnen doen.

Dit onderzoek kent een aantal sterke punten en een aantal beperkingen. Een sterk punt van dit onderzoek is dat de gebruikte afbeeldingen werden vervaardigd volgens een MRI protocol met gelijkblijvende acquisitie parameters. Tevens was het toegediende hoeveelheid (1 cc Gadolinium-DTPA per 10 kg lichaamsgewicht) contrastmedium gelijk bij alle patiënten. Een variatie van beide aspecten zou een negatieve invloed op de consistentie van de parametrische analyse hebben.[12,19]

Eveneens een sterk punt is dat een bewegingscorrectie gebruikt voor de parametrische analyse. Het minimaliseren voor bewegingen van de patiënt (zoals ademhaling, slikken en onwillekeurige bewegingen) zorgt voor een verbeterde kwaliteit van de parametrische analyse van DCE-MRI data.[19,23] De temporele resolutie van de gebruikte DCE-MRI afbeeldingen in deze studie is zeven tijdframes. Een lagere temporele resolutie resulteert in onnauwkeurigheid van de verwachte contrastmedium kinetiek en daarmee een negatieve invloed op de parametrische analyse.[19,35]

Eveneens een sterk punt is dat de beoordeling van de MRI-beelden werd uitgevoerd door een tweetal radiologen, onafhankelijk van elkaar. Deze twee beoordelingen hebben het mogelijk gemaakt de inter-beoordelaars variatie coëfficiënt te bepalen. Het bepalen van een inter-beoordelaars variatie coëfficiënt werd berekend middels de intraclass correlatiecoëfficiënt. De berekende inter-beoordelaars variatie coëfficiënt maakt dat de betrouwbaarheid van de resultaten en conclusie van dit onderzoek versterkt.

Een beperking van dit onderzoek is dat geen rekening gehouden werd met factoren die invloed hebben op parenchym achtergrondversterking (PAV) in de beeldvorming van het mammaweefsel. Deze versterking wordt veroorzaakt door een toegenomen absorptie van het contrastmedium in het normale mammaweefsel.[36] Door deze versterking kan pathologie gemaskeerd worden en zorgen voor een afname in nauwkeurigheid van een MDM bepaling.[36] Onder invloed van de menstruatiecyclus bij de vrouw en hormoontherapie tijdens de behandeling van een mammacarcinoom varieert het effect van PAV.[36,37-38] Vanwege de ernst van de ziekte was het praktisch niet mogelijk te wachten met een MRI-scan op een geschiktere periode van de menstruatiecyclus. Informatie over hormoontherapie behandeling bij patiënten was onbekend.

Een tweede beperking is het beperkte tijdspad en beschikbaarheid van de radiologen. Hierdoor konden de radiologen ieder slechts één MDM bepalen. De mogelijkheid om de intra-beoordelaars variatie te bepalen was niet aanwezig en het onderzoek mist hiermee een belangrijk onderdeel in de betrouwbaarheid van de resultaten. Om een MDM bepaling op parametrische mappen tot een klinisch bruikbare methode te implementeren moet de intra-beoordelaars variatie bepaald worden. De intra-beoordelaars variatie moet lager uitkomen dan de inter-beoordelaars variatie.[39]

Nog een beperking van dit onderzoek is dat de DCE-MRI subtractie afbeeldingen zijn verkregen middels de (vroege) subtractie (pre-contrastmedium en eerste contrastmedium aankleuring). In literatuur worden Maximum Intensity Projection (MIP) afbeeldingen gebruikt en subtractie

afbeeldingen.[6,36-40] Specificaties welke subtractie fase(s) hiervoor gebruikt zijn, worden niet beschreven in de methodes. Het is bekend dat maligne mammacarcinomen vaak in een vroege fase (type 3) aankleuren.[21] Uitlopers rondom mammacarcinoom zijn in deze fase vaak beperkt zichtbaar en vertonen meer aankleuring in de late fase (type 1) en soms zelfs helemaal geen aankleuring.[21] De mogelijkheid is aanwezig dat de MDM waardes van de (vroege) DCE-MRI subtractie afbeeldingen daardoor lager zijn uitgevallen en de resultaten van de correlatie met de parametrische mappen mogelijk niet geheel correct zijn.

De parametrische analyse speelt een belangrijke rol in chemotherapie evaluatie en kinetische heterogeniteit voor tumorkarakterisatie bij mammacarcinomen.[7] De resultaten laten zien dat de parametrische mappen (ME, IRE en AUC) van Dynamika als hulpmiddel kunnen dienen om de MDM te bepalen. Het wordt aanbevolen om de parametrische map IRE te gebruiken indien een MDM bepaald wordt middels RECIST methodiek op een ductaal mammacarcinoom (BI-RADS 5) in Dynamika. De resultaten van dit onderzoek zijn echter niet betrouwbaar genoeg ter onderbouwing van deze aanbeveling.De uitkomsten van deze studie kunnen een bevestiging en bredere ondersteuning zijn voor het gebruik van parametrische analyses bij evaluatie van het mammacarcinoom.

Een aanbeveling voor vervolgonderzoek is om dit onderzoek herhalen met een aangepaste methode. Een aanpassing kan zijn dat de MDM beoordeling op mammacarcinoom wordt uitgevoerd middels een vooraf bepaalde richting. De parametrische mappen hebben met deze aanpassing in methodiek geen invloed op welke richting de beoordelaars hun MDM plaatsen. Een tweede aanbeveling voor vervolgonderzoek is dat bij het selecteren van de slice, rekening gehouden moet worden met mammacarcinoom uitlopers. De aanwezigheid van uitlopers bij mammacarcinomen gaven onnauwkeurigheden bij het beoordelen van de MDM. Tevens wordt aanbevolen toekomstig onderzoek te verrichten naar de invloed van PAV op de MDM, bepaald bij de parametrische mappen ME, IRE en AUC. Dit omdat de relatie tussen beiden vanuit de literatuur onduidelijk blijft. Parametrische mappen kunnen potentieel een ondersteunende rol spelen voor het bepalen van een MDM bij een toegenomen PAV. Het zou de positie van het gebruik van parametrische mappen versterken bij klinische interpretatie van mammacarcinomen. Een laatste aanbeveling is een herbeoordeling van de MDM en een groter aantal radiologen, zodat de intra-beoordelaars variatie bepaald kan worden en betrouwbaarheid van het onderzoek verhoogd kan worden.

CONCLUSIE

De resultaten van deze studie hebben aangetoond dat een sterke correlatie bestaat in MDM tussen (vroege) subtractie DCE-MRI afbeeldingen en parametrische mappen (ME, IRE en AUC) van Dynamika (Image Analysis). De hoogste correlatie werd gevonden tussen de parametrische map IRE in vergelijking tot subtractie DCE-MRI afbeeldingen, vervolgens AUC vs. subtractie DCE-MRI afbeeldingen en de laagste correlatie werd gevonden tussen ME vs. subtractie DCE-MRI afbeeldingen.

LITERATUURLIJST

1. Behrens S, Laue H, Althaus M, Boehler T, Kuemmerlen B, Hahn HK, et al. Computer assistance for MR based diagnosis of breast cancer: Present and future challenges. Comput Med Imaging Graph. 2007;31(4-5):236–47.
2. Glabber S, Preim U, Tnnies K, Preim B. A visual analytics approach to diagnosis of breast DCE-MRI data. Comput Graph. 2010;34(5):602–11.
3. Rutgers E, Tuur M, van Asperen C, Beex L, Benraadt J, Beex LVAM, et al. Mammacarcinoom: screening en diagnostiek 1. Kwaliteitsinstituut voor de Gezondheidszorg CBO. 1999.
4. Borstkankervereniging Nederland. Soorten Borstkanker: Borstkankervereniging Nederland [Internet]. 2013 [geciteerd op 15 mei 2016]. Beschikbaar via: http://www.borstkanker.nl/wat_is_borstkanker_soorten_borstkanker
5. IKNL. Cijfers over kanker [Internet]. Nederland Integraal Kankercentrum. 2014 [geciteerd op 15 mei 2016]. Beschikbaar via: http://www.cijfersoverkanker.nl/selecties/Dataset_1/img51d171be67d58
6. Yu HJ, Chen JH, Mehta RS, Nalcioglu O, Su MY. MRI measurements of tumor size and pharmacokinetic parameters as early predictors of response in breast cancer patients undergoing neoadjuvant anthracycline chemotherapy. J Magn Reson Imaging. 2007;26(3):615–23.
7. Ashraf A, Gaonkar B, Mies C, Demichele A, Rosen M, Davatzikos C, et al. Breast DCE-MRI kinetic heterogeneity tumor markers: Preliminary associations with neoadjuvant chemotherapy response. Transl Oncol [Internet]. The Authors; 2015;8(3):154–62. Beschikbaar via: http://dx.doi.org/10.1016/j.tranon.2015.03.005
8. Hylton NM, Blume JD, Bernreuter WK, Pisano ED, Rosen M a., Morris E a., et al. Locally Advanced Breast Cancer: MR Imaging for Prediction of Response to Neoadjuvant Chemotherapy--Results from ACRIN 6657/I-SPY TRIAL. Radiology. 2012;263(3):663–72.
9. Rominger MB, Fournell D, Nadar BT, Behrens SNM, Figiel JH, Keil B, et al. Accuracy of MRI volume measurements of breast lesions: Comparison between automated, semiautomated and manual assessment. Eur Radiol. 2009;19(5):1097–107.
10. Woolf DK, Padhani AR, Taylor NJ, Gogbashian A, Li SP, Beresford MJ, et al. Assessing response in breast cancer with dynamic contrast-enhanced magnetic resonance imaging: Are signal intensity-time curves adequate? Breast Cancer Res Treat. 2014;335–43.
11. Koh TS, Thng CH, Hartono S, Dominguez LTM, Lim TKH, Huynh H, et al. Assessment of tumor necrotic fraction by dynamic contrast-enhanced MRI: A preclinical study of human tumor xenografts with histopathologic correlation. NMR Biomed. 2014;27(4):486–94.
12. Padhani AR. Dynamic contrast-enhanced MRI in clinical oncology: Current status and future directions. J Magn Reson Imaging. 2002;16(4):407–22.
13. Yang X, Knopp M V. Quantifying tumor vascular heterogeneity with dynamic contrast-enhanced magnetic resonance imaging: a review. J Biomed Biotechnol [Internet]. 2011;2011:732848. Beschikbaar via: http://www.pubmedcentral.nih.gov/articlerender.fcgi?

artid=3085501&tool=pmcentrez&rendertype=abstract

14. Furman-Haran E, Feinberg MS, Badikhi D, Eyal E, Zehavi T, Degani H. Standardization of radiological evaluation of dynamic contrast enhanced MRI: application in breast cancer diagnosis. Technol Cancer Res Treat [Internet]. 2014;13(5):445–54. Beschikbaar via: http://eutils.ncbi.nlm.nih.gov/entrez/eutils/elink.fcgi?dbfrom=pubmed&id=24000989&retmode=ref&cmd=prlinks\npapers3://publication/doi/10.7785/tcrtexpress.2013.600263
15. Yuanjie Z, Englander S, Schnall MD, Dinggang S. STEP: Spatial-temporal enhancement pattern, for MR-based breast tumor diagnosis. 2007 4th IEEE Int Symp Biomed Imaging From Nano to Macro - Proc. 2007;520–3.
16. Jayender J, Chikarmane S, Jolesz F a, Gombos E. Automatic segmentation of invasive breast carcinomas from dynamic contrast-enhanced MRI using time series analysis. J Magn Reson Imaging [Internet]. 2014;40(2):467–75. Beschikbaar via: http://www.ncbi.nlm.nih.gov/pubmed/24115175
17. Evelhoch JL. Key factors in the acquisition of contrast kinetic data for oncology. J Magn Reson Imaging. 1999;10(3):254–9.
18. Lavini C, Buiter MS, Maas M. Use of dynamic contrast enhanced time intensity curve shape analysis in MRI: Theory and practice. Reports Med Imaging. 2013;6(1):71–82.
19. Cuenod CA, Balvay D. Perfusion and vascular permeability: Basic concepts and measurement in DCE-CT and DCE-MRI. Diagn Interv Imaging [Internet]. Elsevier Masson SAS; 2013;94(12):1187–204. Beschikbaar via: http://dx.doi.org/10.1016/j.diii.2013.10.010
20. Image Analysis. Algorithms Dynamika [Internet]. 2016. Beschikbaar via: http://www.imageanalysis.org.uk/dynamika-online-resource/Algorithms.pdf
21. Riedel M, Arieno A, Caudle A, Chittenden A, DeSnyder S, Destounis S, et al. Breast Cancer Screening and Diagnosis [Internet]. 1st ed. Mahesh S, editor. New-York: Springer; 2015. 229-240 p. Beschikbaar via: http://www.springer.com/us/book/9781493912667
22. Junghans M. Contrast kinetics in dynamic contrast-enhanced MRI of the breast in patients with histologically proven breast cancers with and without a computer aided detection system. 2016;
23. DCE MRI Quantification Profile. Quant Imaging Biomarkers Alliance [Internet]. 2012;Version 1. Beschikbaar via: http://rsna.org/QIBA_.aspx
24. Ertas G, Gulcur HO, Tunaci M. Normalized maximum intensity time ratio maps and morphological descriptors for assessment of malignancy in MR mammography. Med Phys. 2008;35(5):1893–900.
25. Riedel M. Breast Cancer Screening and Diagnosis. 2001. 229-240 p.
26. Dinkel J, Khalilzadeh O, Hintze C, Fabel M, Puderbach M, Eichinger M, et al. Inter-observer reproducibility of semi-automatic tumor diameter measurement and volumetric analysis in patients with lung cancer. Lung Cancer [Internet]. Elsevier Ireland Ltd; 2013;82(1):76–82. Beschikbaar via: http://dx.doi.org/10.1016/j.lungcan.2013.07.006
27. Gordon RA, Gordon R. Applied statistics for the social and health sciences. New York: Routledge; 2012.
28. Wikimedia Foundation I. Standard score [Internet]. [geciteerd op 10 mei 2016]. Beschikbaar

via: https://en.wikipedia.org/wiki/Standard_score

29. Bordens K, Abbott B. Research Design and Methods. Ninth Edit. Braffman P, editor. New York: McGraw-Hill Education; 2014.
30. Giavarina D. Understanding Bland Altman analysis. Biochem medica [Internet]. 2015;25(2):141–51. Beschikbaar via: http://www.pubmedcentral.nih.gov/articlerender.fcgi?artid=4470095&tool=pmcentrez&rendertype=abstract
31. Gruber I V, Rueckert M, Kagan KO, Staebler A, Siegmann KC, Hartkopf A, et al. Measurement of tumour size with mammography, sonography and magnetic resonance imaging as compared to histological tumour size in primary breast cancer. BMC Cancer [Internet]. BMC Cancer; 2013;13(July 2007):328. Beschikbaar via: http://www.pubmedcentral.nih.gov/articlerender.fcgi?artid=3704854&tool=pmcentrez&rendertype=abstract
32. Berg W a., Gutierrez L, NessAiver MS, Carter WB, Bhargavan M, Lewis RS, et al. Diagnostic Accuracy of Mammography, Clinical Examination, US, and MR Imaging in Preoperative Assessment of Breast Cancer. Radiology. 2004;233(3):830–49.
33. Kuhl CK, Schrading S, Bieling HB, Wardelmann E, Leutner CC, Koenig R, et al. MRI for diagnosis of pure ductal carcinoma in situ: a prospective observational study. Lancet. 2007;370(9586):485–92.
34. Fallenberg EM, Dromain C, Diekmann F, Engelken F, Krohn M, Singh JM, et al. Contrast-enhanced spectral mammography versus MRI: Initial results in the detection of breast cancer and assessment of tumour size. Eur Radiol. 2014;24(1):256–64.
35. Henderson E, Rutt BK, Lee TY. Temporal sampling requirements for the tracer kinetics modeling of breast disease. Magn Reson Imaging. 1998;16(9):1057–73.
36. Baek JE, Kim SH, Lee AW. Background parenchymal enhancement in breast MRIs of breast cancer patients: Impact on tumor size estimation. Eur J Radiol [Internet]. Elsevier Ireland Ltd; 2014;83(8):1356–62. Beschikbaar via: http://dx.doi.org/10.1016/j.ejrad.2014.05.007
37. Milenković J, Hertl K, Košir A, Žibert J, Tasič JF. Characterization of spatiotemporal changes for the classification of dynamic contrast-enhanced magnetic-resonance breast lesions. Artif Intell Med. 2013;58(2):101–14.
38. DeMartini WB, Liu F, Peacock S, Eby PR, Gutierrez RL, Lehman CD. Background parenchymal enhancement on breast MRI: Impact on diagnostic performance. Am J Roentgenol. 2012;198(4).
39. Beresford MJ, Padhani AR, Taylor NJ, Ah-See ML, Stirling JJ, Makris A, et al. Inter- and intraobserver variability in the evaluation of dynamic breast cancer MRI. J Magn Reson Imaging. 2006;24(6):1316–25.
40. Mennella S, Garlaschi A, Paparo F, Perillo M, Celenza M, Massa T, et al. Magnetic resonance imaging of breast cancer: factors affecting the accuracy of preoperative lesion sizing. Acta Radiol [Internet]. 2014;56(3):260–8. Beschikbaar via: http://www.ncbi.nlm.nih.gov/pubmed/24526754

BIJLAGEN

BIJLAGE 1 MRI ACQUISITIEPARAMETERS

SIEMENS MAGNETOM Symphony syngo MR A35

\\USER\MAMMOGRAFIE\DYNAMISCH\standaard\dyn 7meas cor 2xbaseline

Scan Time: 10:50 Voxel size: 1.7×1.3×1.5 [mm] Rel. SNR: 1.00 SIEMENS: gre

Routine	
Slab group 1	
Slabs	1
Dist. factor	20 [%]
Position	L5.8 A34.3 H3.9 [mm]
Orientation	Coronal
Phase enc. dir.	F >> H
Rotation	90 [deg]
Phase oversampling	0 [%]
Slice oversampling	0 [%]
Slices per slab	112
FoV read	320 [mm]
FoV phase	50.0 [%]
Slice thickness	1.5 [mm]
TR	9.5 [ms]
TE	4.76 [ms]
Averages	1
Concatenations	1
Filter	None
Coil elements	BRL,BRR

Contrast	
MTC	0
Magn. preparation	None
Flip angle	20 [deg]
Fat suppr.	None
Water suppr.	None
Averaging mode	Short term
Reconstruction	Magnitude
Measurements	7
Pause after meas. 1	0 [s]
Pause after meas. 2	10 [s]
Pause after meas. 3	0 [s]
Pause after meas. 4	0 [s]
Pause after meas. 5	0 [s]
Pause after meas. 6	0 [s]
Multiple series	1

Resolution	
Base resolution	256
Phase resolution	75 [%]
Slice resolution	100 [%]
Phase partial Fourier	Off
Slice partial Fourier	Off
Filter 1	
Raw filter	Off
Filter 2	
Large FoV	Off
Filter 3	
Normalize	Off
Filter 4	
Elliptical filter	Off
Filter 5	
Image Filter	Off
Trajectory	Cartesian
Interpolation	1
PAT mode	None

Geometry	
Multi-slice mode	Interleaved
Series	Ascending
Saturation mode	Standard
Special sat.	None

System	
Save uncombined	0
Scan at current TP	0
Scan region position	H
Scan region position	0 [mm]
MSMA	S - C - T
Sagittal	L >> R
Coronal	A >> P
Transversal	H >> F
CP Breast Array / BRL	1
CP Breast Array / BRR	1
Body	0
Shim mode	Tune up
Adjust with body coil	0
Confirm freq. adjustment	0
Assume Silicone	0
Ref. amplitude [1H]	180.000 [V]
Adjust volume	
Position	Isocenter
Orientation	Transversal
Rotation	0 [deg]
R >> L	350 [mm]
A >> P	263 [mm]
F >> H	350 [mm]

Physio	
1st Signal/Mode	None
Segments	1
Tagging	None
Dark blood	0
Resp. control	Off

Inline	
Subtract	0
Std-Dev-Sag	0
Std-Dev-Cor	0
Std-Dev-Tra	0
Std-Dev-Time	0
MIP-Sag	0
MIP-Cor	0
MIP-Tra	0
MIP-Time	0
Save original images	1
Wash - In	0
Wash - Out	0
TTP	0
PEI	0
MIP - time	0

Sequence	
Introduction	0
Dimension	3D
Elliptical scanning	1
Phase stabilisation	0
Asymmetric echo	Allowed
Contrasts	1
Bandwidth	240 [Hz/Px]
Flow comp.	No
RF pulse type	Fast
Gradient mode	Fast
Excitation	Slab-sel.
RF spoiling	1

BIJLAGE 2 METC GOEDKEURING

METC Z
Zuyderland - Zuyd

Correspondentieadres
METC Z
Secretariaat
Postbus 5500
6130 MB Sittard

metc@atriummc.nl

Bezoekadressen
Leerhuis Gebouw V
Heerlen (ma-di-wo-do)
H. Dunantstraat 5
T 045 – 5767 194

Leerhuis BWO K&E A
Sittard-Geleen (wo)
Dr. van der Hoffplein 1
T 088 - 459 7347

www.atriummc.nl/METC

METC Z leden:
dr. J.W. Greve (voorzitter)
dr. J. Kragten (vicevoorzitter)
mw. drs. L. Dielis
mw. mr. dr. R. ten Hoopen
dr. R. Janknegt
ir. drs. A. Kessels
dr. H. van der Kuy
mw. dr. A. Moser
mw. dr. B. Panis
dr. M. Reinders
drs. H. Rijksen
dr. S. Samijo
drs. B. Simons
drs. J. van der Snoek
mw. mr. L. Teeuwen
dr. A. Voogd

vaste adviseurs:
dr. W. van Asten
mw. dr. A. van den Hout

METC Z secretariaat:
mw. mr. H. van den Besselaar
mw. J. Jennekens
mw. G. Spreeuwenberg
mw. B. Westerkamp

Zuyderland
Afdeling Radiologie
Funs Nollen

Datum	Titel
25 januari 2016	Een vergelijking naar verschil in afmetingen bij contrast enhanced mamma carcinomen met natieve beelden en automatische colormappings beelden door de Dynamika software.
Onderzoeker	**Nummer**
F. Nollen	16-N-14

Geachte heer Nollen,

Op uw verzoek van 13 januari 2016 heeft de Medisch Ethisch Toetsingscommissie in het overleg van voorzitter en secretaris kennis genomen van bovengenoemd onderzoeksprotocol. De Commissie heeft de volgende documenten beoordeeld:

- Uw brief van 13 januari 2016
- Onderzoeksprotocol, verbeterde versie ontvangen op 25 januari 2016
- CV F. Nollen d.d. 13 januari 2016
- CV M. Junghans d.d. 13 januari 2016
- CV M. de Booij d.d. 13 januari 2016

Inzake bovengenoemde studie delen wij u mede dat de Commissie van mening is dat de studie niet WMO-plichtig is, aangezien er geen sprake is van het onderwerpen van personen aan handelingen of het opleggen aan personen van een bepaalde gedragswijze.

Mits u de code Goed Gedrag alsmede de WBP in acht neemt hebben wij geen bezwaar tegen uitvoeren van het onderzoek.
Verder wil de Commissie u erop attenderen dat het onderzoek VOOR de start, bij een openbaar trialregister aangemeld dient te worden. U kunt dit doen bij: http://www.trialregister.nl of bij ClinicalTrials.gov. Zonder aanmelding kunt u in bepaalde *journals* niet publiceren.

METC Z is de Medisch Ethische Toetsingscommissie van Zuyderland en Zuyd Hogeschool. METC Z toetst - in het kader van de WMO- medisch-wetenschappelijk onderzoek, waaronder ook onderzoek in de eerste lijn, de care- en revalidatiesector. METC Z toetst conform de Wet medisch-wetenschappelijk onderzoek met mensen (WMO), de Richtlijn Externe Toetsing (RET' 12), ICH-GCP en andere (EU) wet- en regelgeving. METC Z is erkend door de CCMO.

BIJLAGE 3 Gemiddelde maximum diameter measurement

Tabel 1. Berekende gemiddelde van beide beoordelaars voor iedere MDM.

Patient #	Subtractie (mm)	Maximum Enhancement (mm)	Initial Rate of Enhancement (mm)	Area Under the Curve (mm)
1	25,9	38,5	36,6	37,0
2	18,7	26,8	22,3	26,7
3	14,8	11,3	13,4	14,9
4	21,7	22,7	22,0	26,4
5	18,9	25,6	12,3	23,2
6	26,5	29,4	26,1	31,4
7	18,5	20,5	18,8	20,5
8	x	x	x	x
9	37,1	38,8	39,9	36,0
10	30,9	29,9	29,8	36,6
11	15,7	16,9	14,1	17,2
12	22,5	20,8	22,1	23,1
13	20,5	19,3	18,4	20,1
14	18,1	18,3	17,6	17,9
15	19,8	18,6	20,4	19,8
16	20,3	20,4	19,5	20,4
17	37,6	36,0	36,1	34,9
18	37,9	38,0	36,4	37,6
19	12,4	9,7	9,6	12,2
20	31,5	31,0	31,0	30,7
21	19,1	21,3	18,3	20,0
22	x	x	x	x
23	29,5	31,1	28,4	31,2
24	38,8	40,2	37,4	38,7
25	27,5	30,6	30,5	28,2
26	34,7	35,0	36,0	35,5
27	12,5	14,1	11,7	12,8
28	24,5	25,4	27,5	26,3
29	12,8	14,8	11,5	14,8
30	22,8	23,0	21,6	24,9

BIJLAGE 4 Z-scores

Tabel 2. Berekende Z-scores van de gemiddelde MDM.

Patient #	Subtractie	Maximum Enhancement	Initial Rate of Enhancement	Area Under the Curve
1	0,24	1,54	1,40	1,38
2	-0,67	0,18	-0,18	0,12
3	-1,15	-1,63	-1,16	-1,31
4	-0,28	-0,30	-0,21	0,09
5	-0,63	0,04	-1,27	-0,30
6	0,32	0,48	0,24	0,70
7	-0,69	-0,56	-0,56	-0,63
8	x	x	x	x
9	1,65	1,58	1,75	1,25
10	0,87	0,54	0,65	1,33
11	-1,04	-0,98	-1,08	-1,03
12	-0,19	-0,53	-0,20	-0,31
13	-0,44	-0,70	-0,61	-0,68
14	-0,74	-0,82	-0,69	-0,94
15	-0,52	-0,78	-0,39	-0,72
16	-0,46	-0,57	-0,49	-0,65
17	1,71	1,25	1,34	1,13
18	1,74	1,48	1,38	1,45
19	-1,45	-1,82	-1,57	-1,64
20	0,94	0,67	0,78	0,61
21	-0,61	-0,47	-0,61	-0,69
22	x	x	x	x
23	0,69	0,68	0,49	0,67
24	1,86	1,74	1,48	1,59
25	0,44	0,62	0,73	0,30
26	1,35	1,14	1,33	1,19
27	-1,44	-1,31	-1,34	-1,57
28	0,07	0,02	0,40	0,07
29	-1,40	-1,22	-1,36	-1,33
30	-0,15	-0,26	-0,26	-0,09