Artikel voor de studierichting Optometrie

Bevacizumab injecties bij neovasculair glaucoom

Henk van der Goot en Robert-Jan Korteland | Hogeschool Utrecht | juni 2010

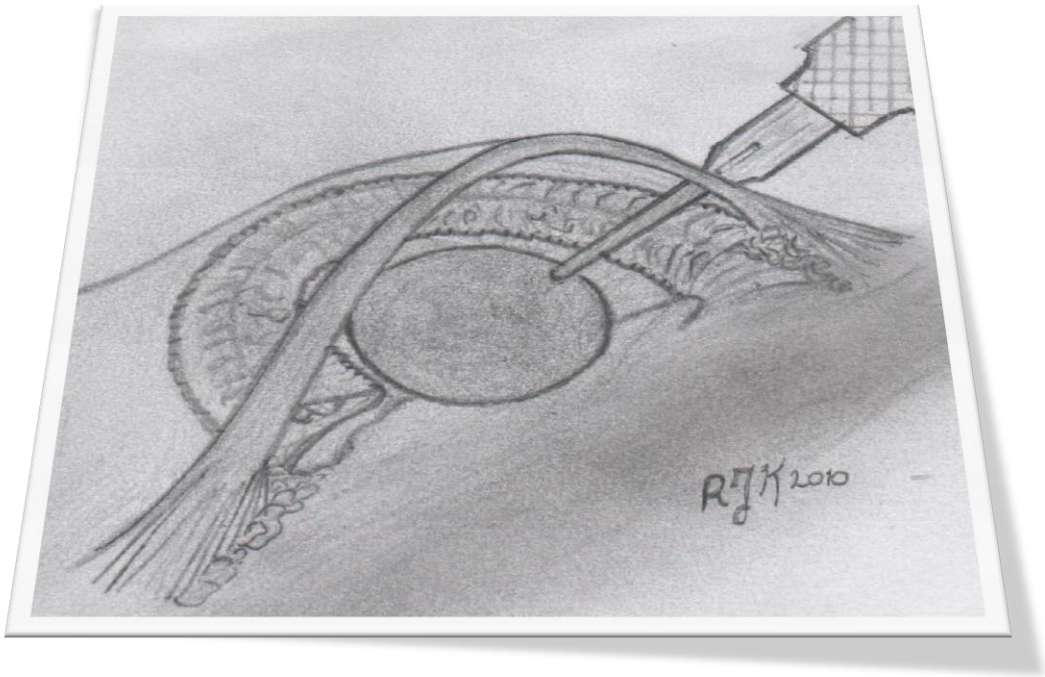

Bevacizumab injecties bij neovasculair glaucoom

H.G. van der Goot – hvdgoot@filternet.nl
J.R.C. Korteland – info@rjkorteland.nl

Voorwoord

Het onderwerp voor onze scriptie was snel gevonden. In onze directe omgeving werden meerdere mensen behandeld met Bevacizumab in verband met leeftijdsgebonden maculadegeneratie [LMD] of diabetes mellitus [DM]. We zochten enige literatuur hierover en besefte dat we LMD en DM in ons vak meerdere malen zullen tegenkomen, ook in de toekomst en dan vaak gecombineerd met Glaucoom. De bindende factor hierbij is ischemie wat leidt tot neovasculair glaucoom [NVG].

Onze interesse werd gewekt en we wilden meer weten over dit recent in opspraak gekomen medicament en de behandelmogelijkheden hiervan bij neovasculair glaucoom. Na een intensieve studieperiode is het resultaat daar.

Onze dank gaat uit naar onzer beide echtgenoten Thera en Roelie, die met veel geduld en wijsheid ons steeds gemotiveerd hielden. Daarnaast willen we dr. M.L.F.B. Luiten bedanken voor het fungeren als artikelbegeleider. Dr. C.B. Hoyng willen wij bedanken voor het aanleveren van prachtig beeldmateriaal dat wij hebben kunnen gebruiken voor dit artikel en ons referaat.

Wij wensen u veel leesplezier en verrassende leermomenten.

H.G. van der Goot & J.R.C. Korteland

Samenvatting

Doel: Het evalueren van de effectiviteit en veiligheid van een intravitreale Bevacizumab injectie bij neovasculair glaucoom. Bevacizumab is een medicament dat is goedgekeurd door US Food and Drug Administration tegen long- en darmkanker en off-label wordt toegepast in de oogheelkunde.

Methode: Uit de literatuuronderzoeken komen overeenkomstige resultaten. Er wordt dan ook een positief resultaat gevonden betreffende de oogaandoening. Er is gezocht via databank PubMed, Medline en Cochrane Library met de zoektermen Intravitreaal AND Bevacizumab,Costs AND Avastin, Neovascular glaucoma, Anti-VEGF en Bevacizumab AND NVG.

Resultaat: Er is onderzoek gedaan naar neovasculair glaucoom, wat de invloed en werkzaamheid en de eventuele risico's zijn van een Bevacizumab injectie. Tevens de noodzaak voor herhalings- of aanvullende behandeling. De financiële consequenties werden geëvalueerd.

Conclusie: Ondanks zijn off-label is IVB een effectief middel op korte termijn tegen NV en zeer bruikbaar naast de bestaande therapieën. Met als extra voordeel dat de prijs laag is ten opzichte van andere methoden. Nadelen zijn de korte termijn effecten (hypertensie, ablatio retinae en traumatisch cataract) en de frequent noodzakelijke injecties, wat risico's met zich meebrengt. Verdere studie, vooral op de lange termijn effecten, zijn van groot belang.

Inleiding

Leeftijdsgebonden maculadegeneratie [LMD] is één van de meest voorkomende oorzaken van slechtziendheid bij ouderen in de westerse wereld (Kanski, 2007). De behandeling kent nog steeds geen genezing, maar er zijn verschillende therapieën om het pathologische proces af te remmen. Hieronder vallen ook de anti-VEGF medicamenten die in 2004 door de US Food and Drug Administration (FDA) werden goed gekeurd voor het behandelen van darmkanker (Smit, Meyer, 2007). Al snel werden er onderzoeken gedaan naar een bredere toepassing van de anti-VEGF medicamenten. Zo bleken zij een positief effect te hebben op het controleren van de neovascularisatie, die onder andere voorkomen bij: natte leeftijdsgebonden maculadegeneratrie, diabetische retinopathie en centrale vene- en arterie occlusie (Brouzas, et al., 2009). Recentelijk zijn er onderzoeken gedaan naar de effectiviteit op oculair ischemische syndromen. Een oculair ischemisch syndroom wordt veroorzaakt door een obstructie van de a. carotis interna vaatboom en veroorzaakt hierdoor een tal van oculaire pathologie: cornea oedeem, rubeosis iridis [RI], neovasculair glaucoom, hypoperfusie retinopathie en verstoring van choroidale perfusie (Lee, et al., 2009).

Het doel van dit literatuuronderzoek is om te evalueren of een intravitreale injectie met het anti-VEGF middel Bevacizumab (Avastin®) een effectieve en veilige behandelmethode is tegen neovasculair glaucoom.

De hoofdvraag binnen dit onderzoek luidt:

- Is een intravitreale Bevacizumab injectie een effectieve behandelmethode tegen neovasculair glaucoom?

Om deze vragen te beantwoorden, vroegen wij ons tevens af:

- Wat is de etiologie en classificatie van iris neovascularisatie en neovasculair glaucoom?
- Bevacizumab, wat is dat?
- Wat is de invloed en werkzaamheid van een Bevacizumab injectie?
- Wat zijn de risico’s van een Bevacizumab injectie voor het oog?
- Zijn er herhalingsbehandelingen, aanvullende behandelingen of andere medicamenten nodig bij een Bevacizumab behandeling?
- Wat zijn de financiële verschillen tussen Bevacizumab (Avastin®) en Ranibizumab (Lucentis®)?

Voor dit literatuuronderzoek is gebruik gemaakt van PubMed, vaktijdschriften en relevante boeken en websites. Er is geen gebruik gemaakt van artikelen die zijn gesponsord door anti-

VEGF fabrikanten, tenzij deze onafhankelijk zijn beoordeeld middels “referenced journals”. Dit is gedaan om een zo objectief mogelijke conclusie te kunnen trekken.

1. Materiaal en methode

Wij hebben een literatuuronderzoek gedaan. Het onderwerp dat wij gekozen hebben is frequent onderwerp van gesprek binnen medische- en oogheelkundige gezelschappen. Wij hebben genoeg informatie kunnen vinden over toepassing van Bevacizumab en de huidige stand van zaken op het gebied van anti-VEGF om een artikel te schrijven.
Natuurlijk hebben wij gebruik gemaakt van het internet bij onze zoektocht naar relevante artikelen. Wij vonden deze artikelen op de volgende databanken: PubMed, Medline en Cochrane Library

Elke zoekopdracht hebben wij verfijnd door trefwoorden, datum van uitgave van een artikel, talen, leeftijden en het soort tekst of onderzoek dat wij zochten in te vullen. Deze zoektermen voegden wij samen op de databanken door AND, OR of NOT in te vullen tussen twee termen in. Dit werkte efficiënt en doelgericht. De databank waar wij het meeste gebruik van hebben gemaakt, blijkt PubMed te zijn.

De trefwoorden of zoektermen die wij gebruikt hebben staan vermeld in tabel 1.

Zoekcriteria	**Aantal hits**
Intravitreal AND Bevacizumab	816 (104 Full free text)
Costs AND Avastin	20 hits
Neovascular glaucoma	1180 (155 Full free text)
Anti-VEGF	248 (42 Full free text)
Bevacizumab AND NVG	83 (15 Full free text)

Tabel 1: Zoekcriteria en aantal hits

2. Resultaten

2.1 Etiologie en classificatie van iris neovascularisatie en neovasculair glaucoom

Om de effectiviteit van Bevacizumab bij neovasculair glaucoom [NVG] te kunnen beoordelen moet men eerst weten wat de oorzaak van de neovascularisatie is.
NVG is een ernstige aandoening wat het resultaat is van iris neovascularisatie (rubeosis iridis) met als etiologie een diffusie en chronische retinale ischemie. Retinaal weefsel wat aan hypoxie onderhevig is, produceert heparin-bindende groei factoren om nieuwe vascularisatie te ontwikkelen in de hypoxische gebieden. Het vasculair endotheel groei hormoon [VEGF] is de meest belangrijke in deze. VEGF is de regulator en veroorzaker van pathologische oculaire neovascularisatie en de VEGF factor is verhoogd in het kamerwater

van patiënten met neovasculair glaucoom (Kanski, 2007). VEGF speelt een centrale rol in oculaire pathologie, gekarakteriseerd door neovascularisatie en verminderde vasculaire doorlaatbaarheid (Lee, et al. 2009). Het ontstaan van NVG begint met de groei van een fijne fibrovasculaire membraan aan de iridocorneale zijde. Als dit membraan over een belangrijk deel van het trabeculaire gebied overwoekerd, blokkeert het de drainage van kamerwater en ontstaat open kamerhoek glaucoom. In een meer gevorderde fase contraheert het fibrovasculaire weefsel en wordt er aan de iris getrokken, totdat de kamerhoek door uitgebreide verklevingen van de iris met de kamerhoek wordt gevuld en het eindstadium gesloten kamerhoek glaucoom is (Caprio, et al. 2009). Oculaire neovascularisatie is vaak secundair verworven door proliferatieve vasculopathie, zoals bijvoorbeeld proliferatieve diabetische retinopathie [PDR] en centrale retinale vene occlusie [CRVO]. Er zijn dus meerdere oorzaken voor het ontstaan van neovasculair glaucoom. Het is bewezen dat meerdere effecten betrokken zijn in het proces van neovascularisatie, maar de belangrijkste is de VEGF-A (Lim, et al. 2009). Door diffusie komen deze groeifactoren ook in het voorste oogsegment en vormt in de iris en voorste oogkamer [VOK] neovasularisatie, met als gevolg een kamerhoek afsluiting waardoor de IOD stijgt. Zie figuur 1.

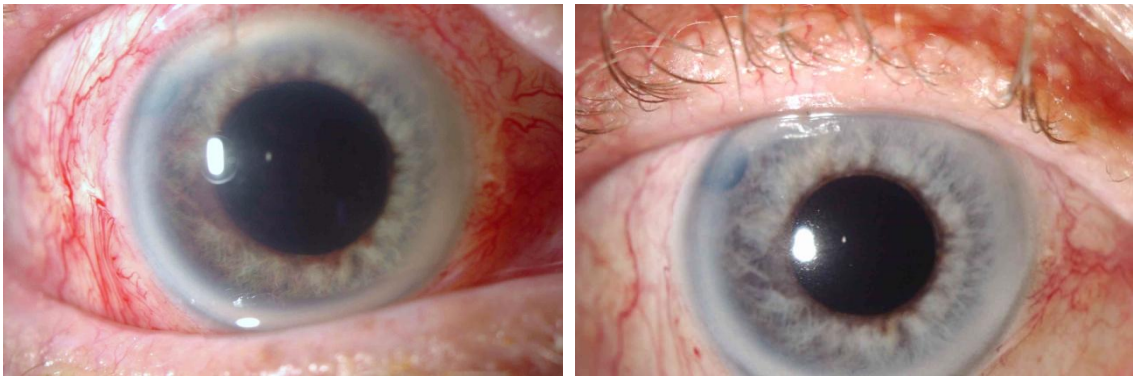

Fig.1 Neovasculair glaucoom met corneaoedeem en rubeosis iridis: pre- en post intravitreale Bevacizumab injectie
Bron: 2010 C.B. Hoyng

Neovasculair glaucoom is te classificeren in drie subgroepen met beschrijving van behandeling per subgroep:

1. Rubeosis iridis [INV] (zie figuur 2).

- Behandeling met panretinale photocoagulatie [PRP], maar dit is het meest effectief als het in een vroeg stadium uitgevoerd wordt.

2. Secundair open kamerhoek glaucoom [SOAG]

- Behandeling kan op verschillende manieren geschieden:

- Medicamenteus: Met topicale atropine en steroïden, geen miotica.
- Naast de medicatie altijd PRP.

3. Secundair gesloten kamerhoek glaucoom [SACG].

- Behandeling kan op verschillende manieren geschieden:

- Medicamenteus: Met β-blokkers en systemisch acetazolamide en topicale atropine en steroïden tegen mogelijke ontstekingen.
- Ablatio retinae wordt met een Argonlaser behandeld, maar als de media opaak zijn wordt de trans-sclerale diode laser of cryotherapie toegepast.
- Een filteroperatie door trabeculectomie met mitomycine-C of een glaucoomfilterimplant.
- Transsclerale diodelasercyclodestructie.
- Retrobulbaire alcoholinjectie om de pijn te verzachten, maar dit kan blijvende ptosis veroorzaken.
- Enucleatie als er geen andere behandeloptie meer is.

Rubeosis iridis is te classificeren in drie subgroepen:

1. Ischemische venacentralisocclusie (in 36% van de gevallen), waarbij ontwikkeling van veel perifere haarvaatjes in de retina een indicator voor NVG is. Typisch aan deze vorm van rubeosis iridis is dat NVG zich meestal ontwikkeld na 3 maanden (zie figuur 3). Men noemt dit ook wel ‘100 dagen glaucoom’.
2. Diabetes Mellitus [DM] (in 32% van de gevallen), ontstaat meestal na 10 jaar DM met PDR. Een cataract extractie verhoogt de risico’s.
3. Diverse oorzaken (de overige 32%), waarbij CRVO (zie figuur 4 a en b), intraoculaire tumoren, lang bestaande ablatio retinae en chronische intraoculaire ontstekingen het meest noemenswaardig zijn.

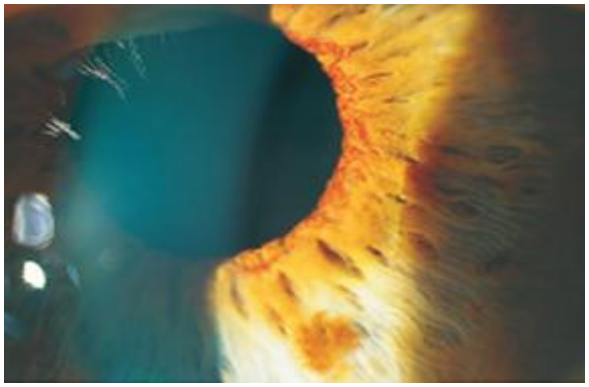

Fig. 2 Rubeosis iridis met neovascularisatie rondom de pupil
Bron: 2007 Elsevier Ltd. Kanski: Clinical ophthalmology 6th edition

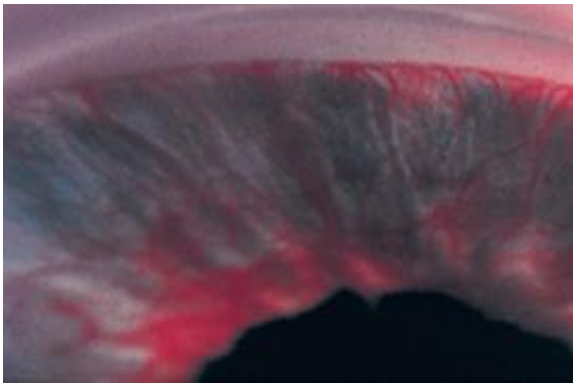

Fig.3 Rubeosis iridis met neovascularisatie over het Irisblad waardoor de kamerhoek afsluit

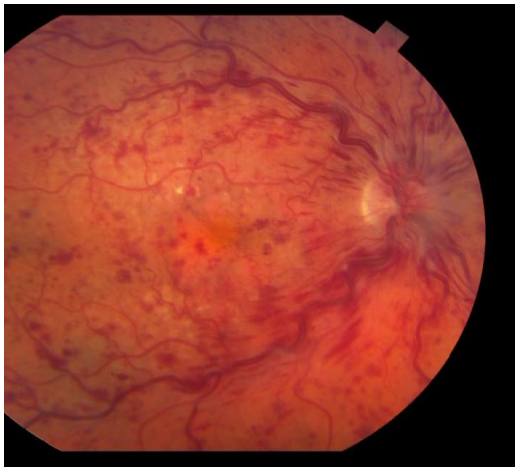

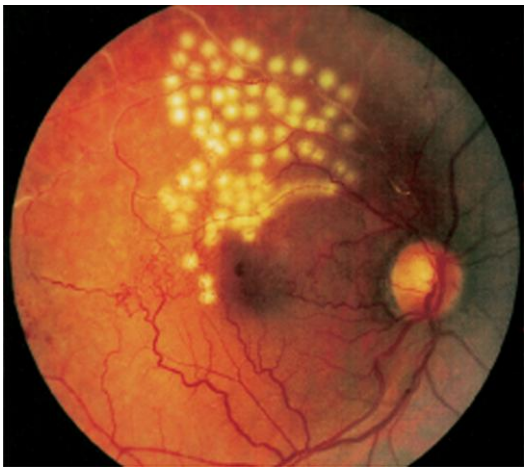

Figuur 4a. Non-ischemische veneocclusie voor een PRP *Figuur 4b. na een PRP behandeling*
Bron: 2007 Elsevier Ltd. Kanski: Clinical ophthalmology 6th edition

De standaard behandeling tegen voorste oogkamer neovascularisatie is PRP. Omdat de intraoculaire druk [IOD] door de neovascularisatie van de iris [INV] stijgt, worden vaak preventief op therapeutische basis IOD verlagende behandelingen toegepast zoals: Topicale antiglaucoom druppels, koolzuuranhydrase-remmers, een filteroperatie (zie figuur 5), fotodynamische therapie of een cyclodestructieve procedure.

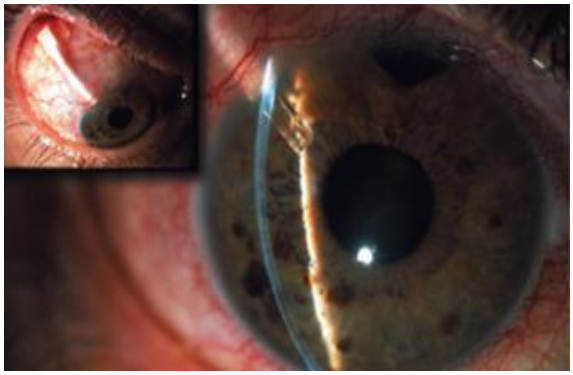

Figuur 5. Filteroperatie
Bron: 2007 Elsevier Ltd. Kanski: Clinical ophthalmology 6th edition

Een intravitreale Bevacizumab injectie lijkt ook effectief te zijn in het terugdringen van iris- en anterieure kamerhoek neovascularisatie en kan een therapeutische optie zijn in de behandeling van neovasculair glaucoom (Brouzas, et al. 2009).

2.2 Wat is Bevacizumab?

Bevacizumab (Avastin®) is een monoklonaal antilichaam (plasmacelkloon) wat zich richt tegen alle biologische actieve isovormen van een VEGF-A lichaam. (Michels, 2006: Caprio, et al. 2009). (zie figuur 6). Het is het eerste anti-VEGF antilichaam dat werd goedgekeurd door de FDA, als intraveneuze behandeling bij patiënten met long- en darmkanker (Smit en Meyer, 2007). Bij de behandeling wordt Bevacizumab om de week systemisch toegediend in

een dosis van 5 mg/kg. Tegenwoordig wordt het ook toegepast bij de behandeling van NVG en wordt het topicaal toegediend in een dosis van gemiddeld 1,25 mg/0.05 ml met een tijdsinterval van meer dan 4 weken. Er is veel studie en ervaring opgedaan met andere intravitreale anti-VEGF injecties. Verschillende studies beschrijven dat IVB gebruikt kan gaan worden als eerste lijn hulpmiddel bij NVG.

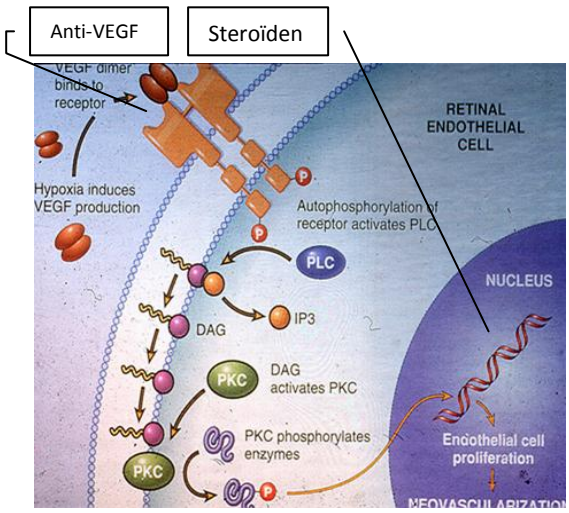

Figuur 6. Fysiologie van anti-VEGF
Bron: 2010 C.B Hoyng en J.J.C. van Lith-Verhoeven, Antiangiogenic therapy, an update

2.3 De invloed en werkzaamheid van een Bevacizumab injectie

VEGF bevordert de vorming en groei van vasculaire endotheel cellen en verhoogt de permeabiliteit van de vaatwanden en stopt ontstekingen. Het gevolg is een ontwikkeling van choroïdale neovascularisatie [CNV] en ischemische retinale neovascularisatie [IRN]. Wanneer men VEGF in een oog zou injecteren, worden er microvasculaire occlusies, ischemische activiteiten en aneurysmata ontwikkeld. Dit zijn factoren die een grote rol spelen bij DM. Er ligt dus een correlatie tussen het aantal vasculaire endotheel cellen bij DRP, NVG, INV en macula oedeem (Smit en Meyer, 2007).

Wanneer men tijdig ingrijpt is NVG terug te dringen of te stabiliseren, met behulp van IVB. Uit de data van het onderzoek van Wakabayashi, et al. (2008) blijkt dat toepassing van IVB verschillende effectieve voordelen in zich heeft: Regressie of resolutie van INV om de IOD te stabiliseren in een vroeg stadium NVG met een open kamerhoek. Tevens is bewezen dat de kwaliteit en veiligheid bij glaucoomoperaties bevordert wordt, door IVB in gevorderde NVG met een gesloten kamerhoek. Bevacizumab zorgt dus voor een positief lange termijn effect op het stabiliseren van de IOD.

Men suggereert dat het gebruik van IVB als aanvulling op PRP bij de behandeling van INV en NVG waardevol kan zijn. De IOD wordt ook voor langere termijn gestabiliseerd (Alasil en Rauser, 2009). Het risico op snelle progressie en ontwikkeling van NVG wordt gereduceerd en geeft ook een langere stabiliteit van de behandeling, dan alleen het toepassen van PRP. Intravitreale Bevacizumab kan ook een goede behandeloptie zijn in plaats van PRP, om neovasculaire activiteiten in ogen met cataract en/of glasvocht bloedingen te stabiliseren. Monotherapie kan ook een goede aanvulling zijn bij mensen die in het verleden behandeld zijn met PRP, maar desondanks (opnieuw) INV ontwikkelen. Bij patiënten met een open kamerhoek en NVG, werkt IVB partieel, namelijk alleen het verlagen en stabiliseren van de IOD. Bij deze vorm van NVG, waar het afvoeren van kamerwater niet geheel verhinderd wordt door een neovasculair membraan werd met 1 injectie IVB de IOD binnen normaal waarden gebracht, met snelle regressie van INV in gemiddeld 70% van patiëntpopulatie.

Verschillende studies hebben een bewijs geleverd dat de combinatie (1.25mg/0.05ml) IVB/PRP een goede therapie is voor de behandeling van NVG. Alasil en Rauser (2009) beschrijven in hun artikel dat de onderzoekers Ehler's et al. een combinatie van behandelingen onderzochten en de effecten hiervan. Op dezelfde dag behandelde men een groep patiënten met alleen PRP en een andere groep met IVB en PRP. De 'combinatiegroep' beschreef een significant hogere frequentie en snelheid van regressie van neovascularisatie en een significante regressie van de IOD, in vergelijking met de PRP groep. Gheith et al. (2009), beschreef 6 casussen van NVG patiënten, behandeld met (1.25 mg / 0.05 ml) IVB en een vervolg behandeling van alleen PRP een week later. In alle gevallen werd er een complete regressie na de therapie beschreven. Toch werden er twee casussen beschreven waar een terugkeer van INV was (één na drie maanden en één na vijf maanden). Dit was te wijten aan een inadequate PRP. Het bleek dat de INV terugkeerde nadat de effecten van Bevacizumab verdwenen waren. Er is geen sprake geweest in deze studie van ontstekingen na de injecties. Wel is de behandeling in combinatie met PRP en zo nodig glaucoom medicatie. Na deze behandeling was er sprake van een volledige regressie van de NV wat maar in 2 gevallen op een termijn van 3-5 maanden terug kwam en wederom op dezelfde wijze werd behandeld. Er is binnen dit onderzoek sprake van NVG met verschillende etiologie, namelijk: DM, RI, CRVO en verschillende patiënten hadden al cataract extractie en vitrectomie behandelingen vooraf gehad (Gheith, et al. 2007). De IVB wordt dan toegepast om de regressie van de NV tegen te gaan. De visus vertoont een stabiele tot licht stijgende waarde. Dit is af te lezen in grafiek 1.

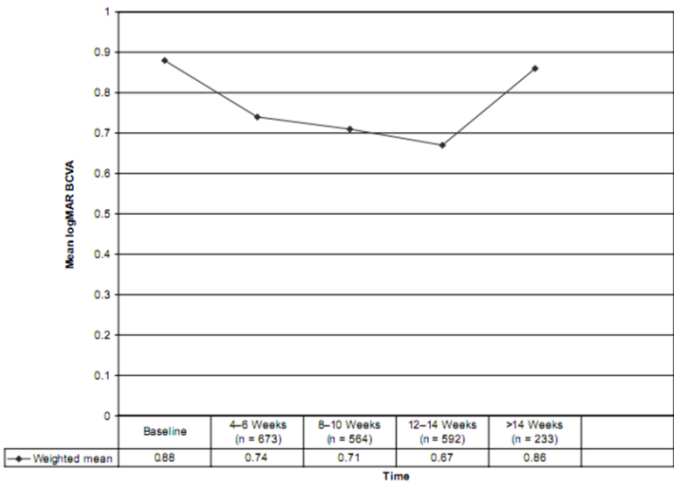

Grafiek 1: Effect van intravitreale injecties Bevacizumab (1.25 mg / 0,05 ml) op hoogst haalbare visus.

Bron: 2007 Gheith, et al.

2.4 De risico's van een Bevacizumab injectie voor het oog

Michels (2006) deed een studie naar voornamelijk postoperatieve oculaire beschadiging en bijkomende ongunstige systemische effecten. Met de ervaringen van andere injecties met andere medicatie, onder andere Ranibizumab, bestaat er kans op endophthalmitis, traumatisch cataract en ablatio retinae, maar de vraag blijft ook wat de toxische of allergene effecten van de injecties zijn. Inmiddels is wel bewezen dat er sprake kan zijn van een bloeddrukverhoging na toediening van het medicament. Er zijn geen gegevens bekend van de veiligheid op langere termijn. Er wordt wel aangegeven dat als de VEGF's constant onderdrukt worden, er een verhoogde kans bestaat op een toxische reactie van normaal weefsel. Zodoende probeert men de behandelingen met een minimum te beperken.

Intravitreale toediening van Bevacizumab verhoogt de IOD door acute vergroting van het intraoculaire volume. Toch blijkt het een veilige manier om neovascularisatie tegen te gaan. De reden hiervan is dat de IOD door de injecties zich met 30 min weer hersteld binnen veilige limieten. Wel is van belang om de IOD na injectie uit voorzorg te controleren (Hollands, et al. 2007). Ogen die behandeld worden met IVB dienen een follow up te krijgen, omdat een ingreep voor het onder controle houden van de IOD en het toedienen van meerdere injecties vaak alsnog nodig zijn. Dit is wel afhankelijk van de grootte en de conditie van de kamerhoek. Het blijkt dat IVB voor meerdere doeleinden gebruikt kan worden (tabel 2) zonder nadelige gevolgen. Door literatuuronderzoek met de zoekwoorden intravitreal en Bevacizumab vonden Mason, et al. (2006) en Vatavuk, et al. (2007) een aantal publicaties waarbij IVB werd gebruikt tegen AMRD, DRP, CRVO, NVG en pathologische myopie. Bij Smit en Meyer (2007) heeft men een analyse gemaakt om het effect te beoordelen van IVB in verschillende oog condities zoals DM en AMD. Bij NVG secundair aan PDR, CRVO, CRAO was één dag na de injectie het oog pijn vrij, en de neovascularisatie van de iris en de

kamerhoek vertoonde een regressie. Na één week was er een totale regressie zichtbaar, na 8 weken was alles stabiel en werden er geen nieuwe vaten ontdekt. De IOD is onder de 21 mmHg met topicale glaucoom medicatie.

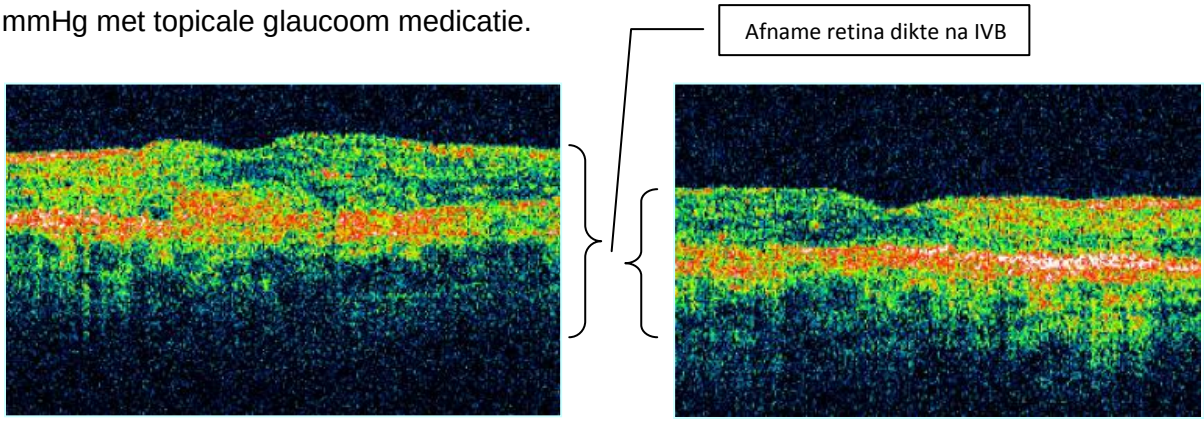

Figuur 7a: OCT scan van het maculagebiied voor IVB *Figuur 7b na IVB*
Bron: 2010 C.B. Hoyng

Een bijkomstig effect is dat de retina dikte (oedeem) afneemt (zie fig. 7a en b), ook als men alleen IVB injecteert (Caprio, et al. 2009). Nu men de werking van Bevacizumab beter begint te begrijpen, ziet men meerdere mogelijkheden om dit medicament te gaan gebruiken. Een overzicht van de ziektebeelden waarvoor men Bevacizumab gebruikt staat in tabel 2.

Andere toepassingen van Intravitreale Bevacizumab
▪ CNV gerelateerd aan Angoïd strepen
▪ Peripapillaire CNV
▪ Idiopatische juxtafoveale retinale telangiectasis (Moon, et al. 2007)
▪ Sikkelcel retinopathie
▪ Pseudofakisch cystoïd macula oedeem
▪ Anteriore segment ischemie
▪ Macula oedeem door chronische uveïtis (geen significant bewijs)
▪ CNV door centraal sereuze chorioretinopathie
▪ CNV door punctata choriopathie
▪ Retinale angiomateuze proliferatie
▪ Bestralings retinopathie (Ziemssen, et al. 2007)
▪ Cystoïd macula oedeem bij Retinitis Pigmentosa (Melo, et al. 2007)
▪ Bestralings optische neuropathie (Finger, 2007)
▪ Ziekte van Eales (Kumar en Sinha, 2007)
▪ Ten gevolge van filterchirurgie (Jonas, et al. 2007)

Tabel 2: Andere toepassingen van IVB
Bron: 2007 Smit en Meyer

Het gebruik van IVB demonstreert in dit onderzoek dat het VEGF manipuleert in de VOK. IVB zou gebruikt kunnen gaan worden als eerstelijns hulpmiddel bij NVG. Er is wel meer klinisch onderzoek en steekproefsgewijs resultaat nodig om dit te autoriseren. In 2006 waren de eerste relevante publicaties over de werkzaamheid en veiligheid van Bevacizumab bij de behandeling van neovasculair glaucoom (Caprio, et al. 2009). Hoewel het optimale bereikt lijkt te zijn, beschrijven sommige studies dat een maximum van 2.5 mg/0.05 ml Bevacizumab niet geassocieerd is met systemische of oculaire complicaties (Sagon, et al. 2009).

Bevacizumab stabiliseert de INV activiteit bij patiënten met alleen INV en NVG met een open kamerhoek in een vroeg stadium. Avastin kan de IOD niet stabiliseren, maar kan gebruikt worden om latere chirurgische ingreep met minder risico's te laten verlopen (Wakabayashi, et al. 2008).

2.5 De noodzaak van herhalingsbehandeling en aanvullende medicatie en/of behandelingen

Wakabayashi et al. (2008) deed een grote studie met een follow-up periode van 22 maanden. In de INV groep werd terugkerende patiënten (dus na een operatie) wederom behandeld met IVB en een PRP zonder ontwikkeling van NVG. In de open kamerhoek NVG groep onderging 93% van de patiënten toch nog een chirurgische ingreep om de IOD te stabiliseren, na herhaalde IVB en PRP. Deze bevindingen geven weer dat IVB effectief kan zijn als eerste behandeloptie voor ogen met INV en ogen met NVG in een vroeg stadium, maar blijkt minder goed te helpen bij een meer ontwikkelde vorm van NVG.

De gangbare behandeling tegen NVG is: PRP met de gebruikelijke glaucoom medicatie, drainage operaties en cyclodestructieve procedures. Een IVB injectie is een waardevolle aanvulling als behandeling van NVG om NV in VOK en Iris te behandelen. (Geith, et al 2009). In het artikel van Alasil en Rauser (2009) onderzocht men combinatietherapie PRP/IVB en PRP en IVB apart en men kwam tot de volgende conclusie: Combinatietherapie zorgt voor een snellere daling van de IOD. Daar komt bij dat de combinatiegroep een snellere frequentie en regressie hadden van de neovascularisatie. Wakabayashi et al. (2008), onderzocht 41 patiënten met INV of NVG door Ischemische retina afwijkingen. De patiënten ontvingen een intravitreale injectie Bevacizumab (1 mg / 0,05 ml) als eerste keus behandeling en ondergingen een follow up van 6 maanden. De effecten waren zeer positief, namelijk: Bij alleen INV stabiliseerde de NV en normaliseerde de IOD, alsook bij vroeg stadium NVG zonder kamerhoekblok. In meer gevorderde NVG kan Bevacizumab de IOD niet onder controle krijgen, maar zou additioneel gebruikt kunnen worden om het resultaat van een chirurgische ingreep te kunnen verbeteren.
Bevacizumab lijkt een bruikbare toevoeging bij de gebruikelijke (PRP) behandeling van NVG te zijn, maar er is meer studie nodig om te kunnen bewijzen wat de beste behandeltijd, dosis en patiëntenselectie is (Lee, et al. 2009).

2.6 Bevacizumab vs. Ranibizumab

Anti-VEGF medicatie is een veelbelovend therapie voor de oogheelkunde, maar het is duur. Monés (2007) beschrijft in zijn artikel dat ene dr. Rosenfeld uit Miami ontdekte dat patiënten

die Bevacizimab systemisch toegediend kregen als behandeling tegen darmkanker, tevens visus verbetering ontwikkelden. Dit ging om patiënten die naast kanker ook LMD hadden.

Volgens Azad, et al. (2007) is Bevacizumab een goede mogelijkheid ook in minder ontwikkelde landen maar nog steeds is het middel niet geregistreerd. Een aansporing voor de industrie is om naar goede nieuwe mogelijkheden te zoeken en niet alleen de prijs indicatie voor ogen te houden. In tabel 3 staat aangegeven wat de kosten per jaar zijn in verschillende westerse landen en in India waar de noodzaak voor Anti-VEGF therapie door onder andere MD erg groot is.

Land	**Canada**	**Frankrijk**	**Duitsland**	**Spanje**	**Engeland**	**India****
Kosten patiënten	€ 768 Miljoen	€1,5 Biljoen	€ 3,3 Biljoen	€ 686 Miljoen	€ 1 Biljoen	€ 1,2+ Biljoen

*Tabel 3: Jaarlijkse financiële lasten voor MD patiënten wereldwijd |** Schatting voor India, gebaseerd op gebruik van Lucentis® (uitsluitend medicatiekosten)*
Bron: 2007 Azad, et al.

In het British Medical Journal van 24 februari 2007 beschrijft dr. J. Raftery wat de kosten per injectie zijn van Ranibizumab (Lucentis®) en Bevacizumab (Avastin®). De kosten van Ranibizumab zijn € 1200,- en die Bevacizumab € 37,- per injectie. Met een behandelplan van één injectie per vier weken zijn de totaalkosten van Ranibizumab € 24003,- per jaar, tegen € 738,- als totaalprijs van Bevacizumab. Deze medicamenten worden beide door dezelfde fabrikant (Roche & Genentech) gemaakt. Met deze prijzen en de herhaalde injectietherapie moet Ranibicumab bijna 2 maal effectiever zijn dan Bevacizumab. Zelfs bij een prijs van € 400,- zou het 5% effectiever moeten zijn. Er wordt een drempelwaarde aangegeven van € 36000,- bij het NICE (National Institute of Health and Clinical Excellence) voor de QALY (kwaliteit voor leven) om zorg te dragen voor één patient per jaar. Omdat Bevacizumab geen licentie heeft van de FDA en Roche & Genentech dit niet wil, wordt deze niet erkent door NICE. Hierbij kan Roche & Genentech de prijs met factor vijftig verhogen. Men doet dan ook een oproep om Bevacizumab een licentie te geven. In tabel 4 staat een overzicht van de prijzen van de verschillende behandelmethoden over het jaar 2009.

	Kosten per dosis	**Geschatte aantal behandelingen**	**Frequentie**	**Totale kosten**
FDT	€ 1200,00	3	3 maandelijks	€ 3600,00
Macugen®	€ 831,00	20	4-6 wekelijks	€ 16617,00
Lucentis ®	€ 1200,00	20	4-6 wekelijks	€ 24003,00
Avastin ®	€ 37,00	20	4-6 wekelijks	€ 738,50

Tabel 4: Vergelijking van geschatte kosten voor diverse anti-VEGF medicamenten 2009
Bron: 2009 J. Raftery

Conclusie

Ondanks zijn off-label is Bevacizumab een effectief middel op korte termijn tegen NV en zeer bruikbaar naast de bestaande therapieën. Bijkomend voordeel is, dat de prijs laag is ten opzichte van andere methoden. Nadelen zijn de korte termijn effecten en de frequent noodzakelijke injecties, wat risico's met zich meebrengt. Het blijkt dat IVB een goede optie is in het behandelen van NVG, omdat het zorgt voor een snelle regressie van INV. Tevens is Bevacizumab een lange termijn optie, als men de behandeling combineert met PRP.

Uit dit onderzoek rijst de vraag wat invloed was van de injecties en wat de invloed was van de PRP bij een combinatiebehandeling. Het is ook lastig in te schatten in hoeverre andere pathologische aandoeningen een rol speelden bij behandeling.

Literatuurlijst

1. Alasil, T., Rauser, M. (2009) *Intravitreal Bevacizumab in the treatment of neovascular glaucoma secondary to central retinal vein occlusion: a case report,* Cases Journal 2009; 2: 176-180

2. Azad, R., Chandra, P., Gupta, R. (2007) *The economic implications of the use of anti-vascular endothelial growth factor drugs in age-related macular degeneration,* Indian J Ophthalmol 2007; 55: 441-443

3. Brouzas, D., Charakidas, A., Moschos, M., Koutsandrea, C., Apostolopoulos, M., Baltatzis, S. (2009) *Bevacizumab (Avastin) for the management of anterior chamber neovascularization and neovascular glaucoma,* Clinical Ophthalmology 2009; 3: 685–688

4. Caprio, M., Márquez, B., García, H., Royo, B. (2008) *efficacy and safety of intravitreal injection of Bevacizumab in the treatment of neovascular glaucoma: systematic review,* Arch Soc Esp Oftalmol 2008; 83: 579-588

5. Gheith, M.E., Siam, G.A., Monteiro de Barros, D.S., Garg, S.J., Moster, M.R., (2007) *Role of Intravitreal Bevacizumab in Neovascular Glaucoma,* Journal of ocular pharmacology and therapeutics 2007; 23 (5): 487-491

6. Hollands, H., Wong, J., Bruen, R., Campbell, R.J., Sharma, S., Gale, J. (2007) *Short term intraocular pressure changes after intravitreal injection of Bevacizumab,* Can J Ophthalmol 2007; 42 (6): 807-811

7. Kanski J.J. (2007) *Clinical Ophthalmology. A systemic Approach.* 6th edition. Philadelphia, Butterworth Heineman: 402-404

8. Lee, S.J., Lee, J.J., Kim, S.Y., Kim, S.D. (2009) *Intravitreal Bevacizumab (Avastin) Treatment of Neovascular Glaucoma in Ocular Ischemic Syndrome,* Korean Journal of Ophthalmology 2009; 23: 132-134

9. Lim, T.H., Bae, S.H., Cho, Y.J., Lee, J.H., Kim, H.K., Sohn, Y.H. (2009) *Concentration of Vascular Endothelial Growth Factor After Intracameral Bevacizumab Injection in Eyes With Neovascular Glaucoma,* Korean Journal of Ophthalmology 2009; 23: 188-192

10. Michels, S. (2006) *Is intravitreal Bevacizumab (Avastin) safe?,* Br J Ophthalmol 2006; 90: 1333-1334

11. Monés, J. (2007) *Bevacizumab or Ranibizumab, or the tale of Robin Hood ad King Richard Lion heart,* Arch Soc Esp Ophthalmol 2007; 82: 529-530

12. Raftery, J.P. (2007) *The cheaper drug, Bevacizumab, should be referred to NICE,* British Medical Journal 2007; 334:381-382

13. Sagon, M., Kim, J., Chang, W. (2009) *Intravitreal Bevacizumab for the Treatment of Neovascular Glaucoma Associated With Central Retinal Artery Occlusion,* Korean Journal of Ophthalmology 2009; 23: 215-218

14. Smit, D.P., Meyer, D. (2007) *Intravitreal Bevacizumab: an analysis of the evidence,* Clinical Ophthalmology 2007; 1 (3): 273-284

15. Wakabayashi, T., Oshima, Y., Sakaguchi, H., Ikuno, Y., Miki, A., Gomi, F., Otori, Y., Kamei, M., Kusaka. S., Tano, Y. (2008) *Intravitreal Bevacizumab to Treat Iris Neovascularisation and Neovascular Glaucoma Secondary to Ischemic Retinal Diseases in 41 Consecutive Cases,* Ophthalmology 2008; 155; 115: 1571-1580

Auteursrechten

De auteur verklaart het volledige auteursrecht op zijn werk te bezitten. Hij vrijwaart de opleiding Oogzorg van Hogeschool Utrecht voor alle vorderingen van derden betreffende de inhoud en vorm van het artikel.
Vermenigvuldiging en verspreiding van dit artikel is, zonder toestemming van de opleiding Oogzorg van Hogeschool Utrecht , niet toegestaan.
De auteur zal bij eventuele publicatie, gebaseerd op het artikel, de opleiding Oogzorg slechts vermelden na verleende toestemming.

Verklaringsformulier

Artikel: Bevacizumab injecties bij neovasculair glaucoom

Naam studenten: H.G van der Goot en J.R.C. Korteland

Verklaring:

Ik verklaar dat het ingeleverde werk mijn eigen originele werk is. Het is niet geschreven door een ander, of geheel of gedeeltelijk overgenomen uit andermans werk. Waar dit wel gebeurt is, wordt gerefereerd naar het werk van die andere persoon. Informatiebronnen zijn opgenomen in dit werk en daar is in de tekst naar verwezen. Ik weet dat plagiaat zal leiden tot het ongeldig zijn van de beoordeling van het artikel en dat indien er sprake is van plagiaat er disciplinaire maatregelen zullen volgen.

Datum: 01-06-2010

Handtekening H.G. van der Goot
Studentnummer: 1533296

Handtekening J.R.C. Korteland
Studentnummer: 1532851