De toekomst van non-infectieuze uveïtis

Welke invloed heeft een 0,7 mg dexamethason implantaat op de visus en de vitreous haze score bij patiënten met non-infectieuze intermediaire of posteriore uveïtis?

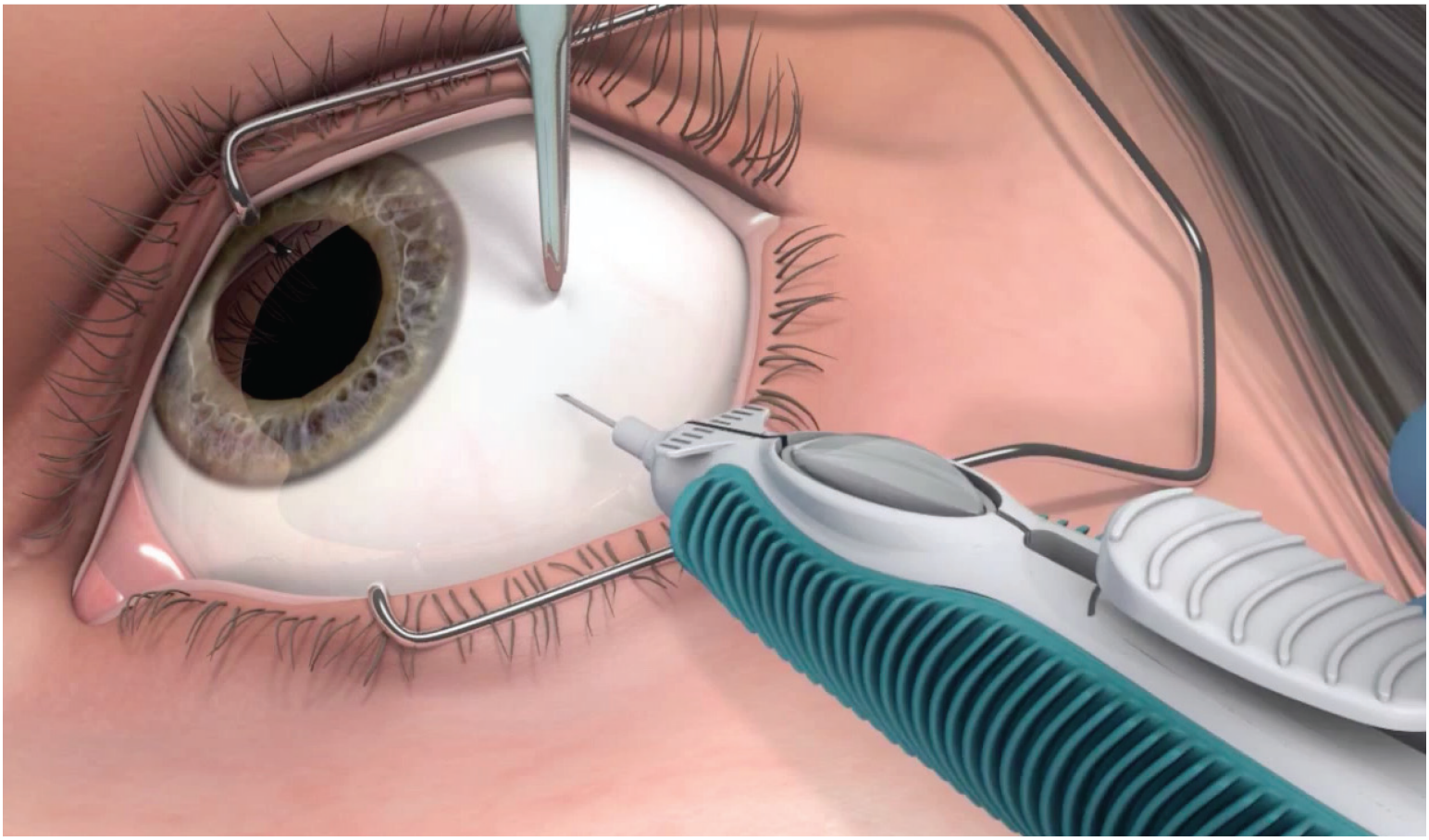

AlimeraSciences (2015)

Studenten:

Nina de Mik (1622129) nina.demik@student.hu.nl

Lotte van Oploo (1618028) lotte.vanoploo@student.hu.nl

8 juni 2015

Supervisors:

Nelleke Brand

Annemarie Brouwer

Hogeschool Utrecht

Bachelor Optometrie

Samenvatting
Nederlands

Doel
De behandeling van non-infectieuze posteriore of intermediaire uveïtis berust op topicale, systemische of posterior peri-oculair geïnjecteerde corticosteroïden. Dit geeft echter veel bijwerkingen en de beoogde werking is kortdurend. Een recente ontwikkeling in de behandeling is een dexamethason implantaat. Deze studie onderzoekt wat de invloed van een 0,7 mg dexamethason implantaat is op de visus en de vitreous haze score bij patiënten met non-infectieuze intermediaire of posteriore uveïtis.

Methode
In deze literatuurstudie is gebruik gemaakt van de databanken Google Scholar en Pubmed. De zes gebruikte artikelen zijn gepubliceerd vanaf 2011 en onderzoeken de invloed van een 0,7 mg dexamethason implantaat op de visus bij patiënten met non-infectieuze intermediaire of posteriore uveïtis onderzocht. In vier artikelen wordt ook de invloed van het implantaat op de vitreous haze score bij deze patiënten onderzocht.

Resultaten
Na plaatsing van het implantaat heeft de grootste verandering in visus tussen week vier en twaalf plaatsgevonden, ten opzichte van de beginvisus. Dit is bij vier artikelen statistisch significant ($p<0,01$). Daarna daalt de visus, maar de eindwaarde is hoger dan de beginwaarde. De vitreous haze score verbetert na plaatsing van het implantaat tot en met zes maanden, daarna daalt de vitreous haze score. In de periode van week vier tot en met week twaalf en in week twintig tot week vierentwintig waren deze resultaten bij twee onderzoeken statistisch significant ($p<0,01$).

Conclusie
Een 0,7 mg dexamethason implantaat geeft een tijdelijke verbetering van de visus en de vitreous haze score bij patiënten met non-infectieuze intermediaire of posteriore uveïtis.

Trefwoorden: Dexamethason Implantaat, Non-infectieuze Intermediaire Uveïtis, Non-infectieuze Posteriore Uveïtis, Visus, Vitreous Haze Score

Abstract
English

Purpose
Treatment of non-infectious posterior or intermediate uveitis is based on topical, systemical or posterior peri-ocular injected corticosteroids. However, these have many side effects and the intended effect is short-termed. A recent development in the treatment of uveitis is the use of a dexamethasone implant. This study examines the effect of a 0.7 mg dexamethasone implant on the visual acuity (VA) and the vitreous haze score of patients with non-infectious intermediate or posterior uveitis.

Method
This literature study uses six articles, published in 2011 or later. They were found on the databases Google Scholar and PubMed. In every article, the influence of a 0.7 mg dexamethasone implant on VA of patients with non-infectious intermediate or posterior uveitis is investigated. In four of the articles, the effect of the implant on the vitreous haze score of patients with non-infectious intermediate or posterior uveitis is also reviewed.

Results
After implantation, the greatest change in VA occurs between week four and twelve. This result is statically significant in four articles ($p<0,01$). After twelve weeks the VA decreases, but is still higher than the baseline. The vitreous haze score improves up to six months after implant placement, after which it decreases again. In the timeframes of week four up to week twelve and week twenty up to week twenty-four the results were statistically significant ($p<0,01$).

Conclusion
A 0.7 mg dexamethasone implant has a temporary positive influence on the VA and the vitreous haze score for patients with non-infectious intermediate or posterior uveitis.

Keywords: Dexamethason Implant, Non-infectious Intermediate Uveitis, Non-infectious Posterior Uveitis, Visual Acuity, Vitreous Haze Score

Inleiding

Uveïtis heeft betrekking op een groep intra-oculaire ontstekingsziektes en is in de ontwikkelde wereld de oorzaak van 10% tot 15% van alle blindheid (Lowder et al., 2011). Wanneer een patiënt uveïtis heeft, wordt een onderverdeling gemaakt in het type uveïtis. Er wordt gekeken of de ontsteking infectieus of non-infectieus is en in welke structuur de ontsteking zich bevindt. In afbeelding 1 staat weergegeven in welke structuren anteriore, intermediaire en posteriore uveïtis zich bevinden. Bij een intermediaire uveïtis zijn de pars plana, de perifere retina en het corpus vitreum betrokken (Rostami et al., 2009). Pars planitis is een vorm van intermediaire uveïtis waarbij vitritis, pars plana exsudaten en perifere retinale vasculitis aanwezig zijn (Rostami et al., 2009). Bij posteriore uveïtis zijn de retina, choroïdea en de bloedvaten aangedaan (Ben Ezra et al., 2005). In deze studie wordt specifiek gekeken naar non-infectieuze intermediaire en posteriore uveïtis, omdat onder andere bij intermediaire en posteriore uveïtis de visus wordt beïnvloed door vitreous haze en macula-oedeem.

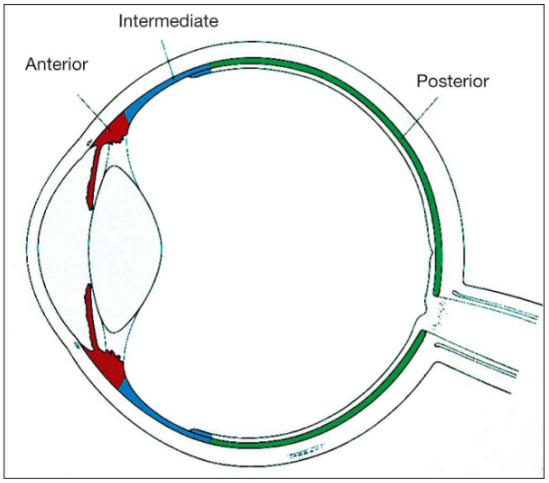

Afbeelding 1: Anatomische classificatie uveïtis (Kanski & Bowling, 2011, p. 402)

Non-infectieuze en infectieuze uveïtis

De oorzaak van non-infectieuze uveïtis is niet wetenschappelijk bewezen. Wel bestaat een vermoeden dat non-infectieuze uveïtis wordt veroorzaakt door een immuunreactie van T-cellen tegen lichaamseigen antigenen. Dit is hetzelfde principe dat optreedt bij een auto-immuunziekte. De oorzaak van infectieuze uveïtis is wel bekend. Infectieuze uveïtis wordt veroorzaakt door een immuunreactie op pathogenen in het oog. Deze pathogenen kunnen bestaan uit virussen, schimmels, parasieten en bacteriën (Takase et al., 2006). In deze studie wordt gekeken naar non-infectieuze uveïtis, omdat corticosteroïden, zoals dexamethason, een vaatvernauwende en ontstekingsremmende werking hebben. De door uveïtis ontstane overgevoeligheidsreacties worden door de corticosteroïden onderdrukt, hierdoor kunnen bacteriële en virale infecties, zoals infectieuze uveïtis, zich uitbreiden (Farmacotherapeutisch Kompas, n.d.). Een dexamethason implantaat bij infectieuze uveïtis werkt daardoor averechts. Derhalve wordt er in deze studie enkel non-infectieuze uveïtis onderzocht.

Intermediaire uveïtis

Intermediaire uveïtis komt in de westerse wereld voor bij 1,4% tot 22% van alle patiënten met uveïtis (Manohar-Babu & Rathinam, 2009). De etiologie van intermediaire uveïtis is niet bekend, het risicoprofiel van een patiënt met intermediaire uveïtis daarentegen wel. Het komt vaker voor bij jongvolwassenen (Rathinam & Namperumalsamy, 2007) en de gemiddelde leeftijd van een patiënt met intermediaire uveïtis ligt tussen het 20ste en 40ste levensjaar (Boer, 2007). Het toont zich vaak bilateraal en is geassocieerd met multiple sclerose, sarcoïdosis, de ziekte van Lyme en tuberculose (Manohar-Babu & Rathinam, 2009). De symptomen zijn een pijnloze ontsteking, floaters, verminderd zicht en minimale fotofobie. Bij patiënten met intermediaire uveïtis zijn witte exsudaten op de pars plana, (opeenhopingen

van) ontstekingscellen in het corpus vitreum en bij jongere patiënten vitreumbloedingen te zien (Boer, 2007).

Posteriore uveïtis

In het artikel van Ben Ezra et al. (2005) staat beschreven dat posteriore uveïtis bestaat uit retinitis, choroïditis en retinale vasculitis. De symptomen zijn wazig zicht, floaters, cellen in het corpus vitreum, een troebel glasvocht en choroïdale of retinale leasies ten gevolge van de ontsteking. Bij vasculitis zijn exsudaten rondom de bloedvaten aanwezig. Soms zijn tekenen van de ontsteking in het anteriore oogsegment zichtbaar of is macula-oedeem aanwezig (Gerstenblith, 2012, p. 365).

Posteriore uveïtis hangt samen met cytomegalovirus (Mccannel, 1996), acute retinale necrose (Holland, 1994), neuroretinitis, HIV (Balba, et al. 2006), toxocariase, oculair histoplasmose syndroom, rubella, syphilis (Balba, et al. 2006) toxocariase, toxoplasmose, tuberculose, ziekte van Behçet, sarcoïdose (Rathinam, 2006), ziekte van Harada (Niermeijer et al., 2006) en white dot syndromen, zoals birdshot chorioretinopathie (Gasch et al., 1999).

Visus

In de studie van Rose et al. (2014) staat dat de visus bij patiënten met uveïtis significant verslechtert. De visus kan in verschillende eenheden vermeld staan. In deze studie is gekozen om de visus in logMAR te vermelden, aangezien dit een lineaire schaal is (Precision Vision, 2011). Indien de visus in een andere eenheid dan logMAR staat, kan het naar logMAR omgerekend worden. In het geval dat de visus is aangegeven in ETDRS-letters, dient deze eerst omgerekend te worden naar Snellen visus door gebruikmaking van de volgende formule, die vermeld staat in Browning (2012):

$$ETDRSletters = 85 + 50 \times \log(Snellen\ visus)$$

Visus resultaten weergegeven in Snellen visus kunnen worden omgerekend naar logMAR door gebruik te maken van de formule, zoals in Browning (2012):

$$logMAR = -\log\,(Snellen\ visus)$$

Vitreous haze

Bij ernstige vormen van intermediaire uveïtis ontstaat een troebel glasvocht: vitreous haze. In het onderzoek van Davis et al. (2010) noemen ze dit de verduistering van de fundusdetails door vitreous cellen en proteïne exsudaten. Vitreous haze wordt via de *Standardization of Uveïtis Nomenclature (SUN)* classificatie gegradeerd (Kaleemunnisha et al., 2014). De gradering van vitreous haze is te zien in tabel 1.

Tabel 1: *Standardization of Uveïtis Nomenclature (SUN)*

Haze severity	Grading
Good view of NFL	0
Clear disc and vessels but hazy NFL	+1
Disc and vessels hazy	+2
Only disc visible	+3
Disc not visible	+4

Gradering vitreous haze score volgens de Standardization of Uveïtis Nomenclature, NFL staat voor de zenuwvezellaag (Kanski & Bowling, 2011, p. 414).

Significantie

Bij onderzoeken naar medicatie wordt veelal een significantieniveau van 1% aangehouden (Sinoo, 2007, p.77). Dat is de reden dat ook in deze literatuurstudie voor een significantieniveau van 1% is gekozen. Een significantieniveau van 1% betekent dat resultaten significant worden geacht bij een p-waarde van kleiner dan 0,01.

Behandelingen

De behandeling van non-infectieuze uveïtis berust veelal op corticosteroïden. De corticosteroïden worden vaak topicaal gebruikt of worden ingebracht door middel van een posterior peri-oculaire injectie. Als de patiënt hier niet op reageert, kunnen er systemische corticosteroïden en immunosuppressiva worden gegeven (Kanski & Bowling, 2011, p. 415). Het merendeel van patiënten met uveïtis heeft een chronische variant van de aandoening. In de studie van Rodriguez et al. (1996) zijn in een oogkliniek 10 jaar lang patiënten met uveitis geclassificeerd, totaal waren dit 1237 patiënten. Blijkens dit onderzoek was het percentage met een chronische vorm 58,3%. Het onderzoek van Soheilian et al. (2004) had dezelfde opzet. Dit onderzoek had een looptijd van drie jaar en vond plaats in Iran. Van de 544 uveïtispatiënten had 62,1% een chronische vorm van uveïtis. Volgens de studie van McCluskey et al. (2000) heeft de patiënt last van remissies en heeft vaak medicatie nodig. De corticosteroïden en immunosuppressiva hebben echter veel bijwerkingen, zoals de verschijnselen die optreden wanneer het lichaam te veel cortisol aanmaakt (Merck Manual online medisch handboek, 2003), hypertensie, osteoporose en bij kinderen een vermindering van de groei (Bratton et al., 2014). Om de kans op deze bijwerkingen zo klein mogelijk te maken worden er soms lokale injecties met corticosteroïden gegeven. De werking hiervan is kortdurend waardoor frequente herhalingen van de injecties nodig zijn. Dit geeft echter een hogere kans op oculaire bijwerkingen, zoals een verhoogde intra-oculaire druk of cataract (Farmacotherapeutisch Kompas, n.d). Een nieuwere ontwikkeling is een fluocinolone acetonide implantaat. Deze wordt geplaatst in het corpus vitreum en kan de uveïtis voor 3 jaar onder controle houden. Uit veel studies blijkt echter dat 80% van de patiënten een cataractoperatie nodig heeft en 61% een verhoogde intra-oculaire druk heeft (Tomkins-Netzer et al., 2014).

Dexamethason

Een dexamethason implantaat is de meest recente innovatie in de behandelwijze van non-infectieuze uveïtis. In het onderzoek van Arcinue et al. (2013) wordt een fluocinolone acetonide implantaat vergeleken met een dexamethason implantaat van 0,7 mg. Het resultaat van dit onderzoek is dat de twee medicamenten vergelijkbaar zijn wanneer het gaat om verbetering in de visus. De progressie van cataract bij patiënten die een fluocinolone acetonide implantaat kregen, lag vele malen hoger dan bij patiënten die het 0,7 mg dexamethason implantaat kregen. 100% van de patiënten met het fluocinolone acetonide implantaat hadden progressie van cataract. Bij de patiënten die het dexamethason implantaat toegediend kregen was dit percentage 50% (p=0.04). Daarnaast heeft de groep patiënten met een dexamethason implantaat in dit onderzoek geen andere behandelingen, zoals glaucoommedicatie, laserbehandeling en operaties voor de behandeling van glaucoom, nodig gehad. In de groep met het fluocinolone acetonide implantaat lag het percentage patiënten die wel een behandeling nodig hadden op 44%.

Het dexamethason implantaat wordt in het corpus vitreum geplaatst. Het is een biologisch afbreekbaar polymeer dat eerst wordt omgezet in melkzuur en glycolzuur en vervolgens in

koolstofdioxide en water. Tijdens dit afbraakproces wordt de dexamethason langzaam, gedurende zes maanden, afgegeven. De hoogste concentratie van dexamethason komt in de eerste twee maanden vrij. De lange werking van dexamethason wordt veroorzaakt door de halfwaardetijd van 36-72 uur. Dit in vergelijking met bijvoorbeeld prednison, wat een halfwaardetijd van 12-36 uur heeft. Ozurdex is een merknaam voor een intravitreaal dexamethason implantaat van 0,7 mg. Het remt de vasculaire endotheliale groeifactor en de afgifte van prostaglandines, wat een mediator voor macula-oedeem is. Daarom werd het in eerste instantie bij macula-oedeem gebruikt (Farmacotherapeutisch Kompas, n.d).
Het dexamethason implantaat kan niet altijd gebruikt worden. Contra-indicaties zijn een actieve oculaire of perioculaire infectie, vergevorderd glaucoom, afakie met een gescheurd achterste lenskapsel, een IOL, iris of transscleraal zittende IOL of een gescheurd achterste lenskapsel. Het is niet duidelijk of dit middel tijdens de zwangerschap gebruikt mag worden. Wel is bekend dat dexamethason, een glucocorticosteroïd, bij langdurig gebruik kan zorgen voor een groeiachterstand van de ongeboren baby. Ook kan dexamethason overgaan in de moedermelk, waardoor geadviseerd wordt dexamethason alleen op strikte indicatie bij zowel zwangerschap als lactatie te gebruiken (Farmacotherapeutisch Kompas, n.d).
De meest voorkomende (>10%) bijwerkingen van dexamethason zijn verhoogde intra-oculaire druk, cataract en conjunctivale bloedingen. Andere vaak voorkomende (1-10%) bijwerkingen zijn oculaire hypertensie, subcapsulair cataract, bloedingen in het corpus vitreum, visuele stoornissen, vitreous haze, glasvochtloslating, oogpijn, fotofobie, conjunctivaal oedeem, conjunctivale hyperaemie, blepharitis en hoofdpijn. Soms (0,1-1%) krijgt de patiënt last van endophthalmitis, necrotiserende retinitis, retinascheuren, retinaloslating, sclerale hyperaemie, glaucoom, oculaire hypotonie, ontstekingen van de voorste oogkamer, cellen in de voorste oogkamer, een abnormaal gevoel, lichtflitsen, jeukende oogleden of migraine. Een deel van deze bijwerkingen zijn ook te wijten aan het inbrengen van het implantaat (Farmacotherapeutisch Kompas, n.d).

Resumerend, het topicaal, posterior peri-oculair of systemisch toedienen van de corticosteroïden werkt niet ideaal vanwege de korte werkingsduur en de vele bijwerkingen. Het fluocinolone acetonide implantaat werkt langer. Volgens het onderzoek van Arcinue et al. (2013) heeft het een vergelijkbare werking op de visus als het 0,7 mg dexamethason implantaat. Het fluocinolone acetonide implantaat laat meer bijwerkingen zien. In deze literatuurstudie wordt onderzocht wat het effect van een 0,7 mg dexamethason implantaat is op de visus en de vitreous haze score bij patiënten met non-infectieuze intermediaire of posteriore uveïtis. Dit onderzoek heeft als doel de optometrist meer kennis te geven van de werking van een 0,7 mg dexamethason implantaat op de vitreous haze score en de visus. Hierdoor kan de optometrist de patiënt goed voorlichten over deze behandeling en kan hij tevens antciperen tijdens het optometrisch onderzoek wanneer patiënten deze behandeling hebben ondergaan.

Onderzoeksvraag
Welke invloed heeft een 0,7 mg dexamethason implantaat op de vitreous haze score en de visus bij patiënten met non-infectieuze intermediaire of posteriore uveïtis?

Materiaal en methoden

Voor dit onderzoek is wetenschappelijke literatuur verkregen via de universiteitsbibliotheek, met behulp van online databanken Pubmed en Google Scholar. Gezocht is naar wetenschappelijke artikelen over 0,7 mg dexamethason implantaten bij non-infectieuze intermediaire en posteriore uveïtis. De artikelen zijn gevonden door middel van voorafgaand opgestelde inclusie- en exclusiecriteria. Geïncludeerd zijn patiënten met non-infectieuze intermediaire of posteriore uveïtis. Artikelen die op dieren of oogmodellen zijn uitgevoerd zijn geëxcludeerd. Dexamethason implantaten zijn verkrijgbaar in verschillende concentraties, maar alleen als de behandeling bestond uit het inbrengen van een 0,7 mg dexamethason implantaat is het artikel geïncludeerd. De artikelen zijn in het Engels of in het Nederlands gepubliceerd. Om het onderzoek zo relevant mogelijk te houden zijn artikelen ouder dan vijf jaar geëxcludeerd. Reviews en casussen worden niet mee genomen in dit onderzoek. Daarnaast zijn onderzoeken, waar patiënten naast intermediaire of posteriore uveïtis ook andere oculaire aandoeningen hadden, geëxcludeerd

De voorafgaand opgestelde inclusie- en exclusiecriteria zijn toegepast bij het zoeken in de databanken en zijn af te lezen in figuur 1 en tabel 2. De gebruikte zoektermen staan in figuur 1, de bovenste drie zoektermen zijn gebruikt bij het zoeken in de database van Pubmed en de onderste twee in de online databank Google Scholar. In figuur 1 is per stap te zien hoe gezocht is in de databanken. Allereerst is gezocht op de zoektermen en kwamen bij Pubmed 38 en bij Google Scholar 8.860 hits. Vervolgens werden de exclusiecriteria toegepast en bleven bij Pubmed 25 en bij Google Scholar 13 onderzoeken over. Na handmatig ontdubbelen van de bronnen bleven 29 artikelen over. Deze artikelen zijn gelezen, waarbij beoordeeld werd of de artikelen geen van de exclusiecriteria bevatten. Uiteindelijk zijn zes artikelen geïncludeerd en geanalyseerd.

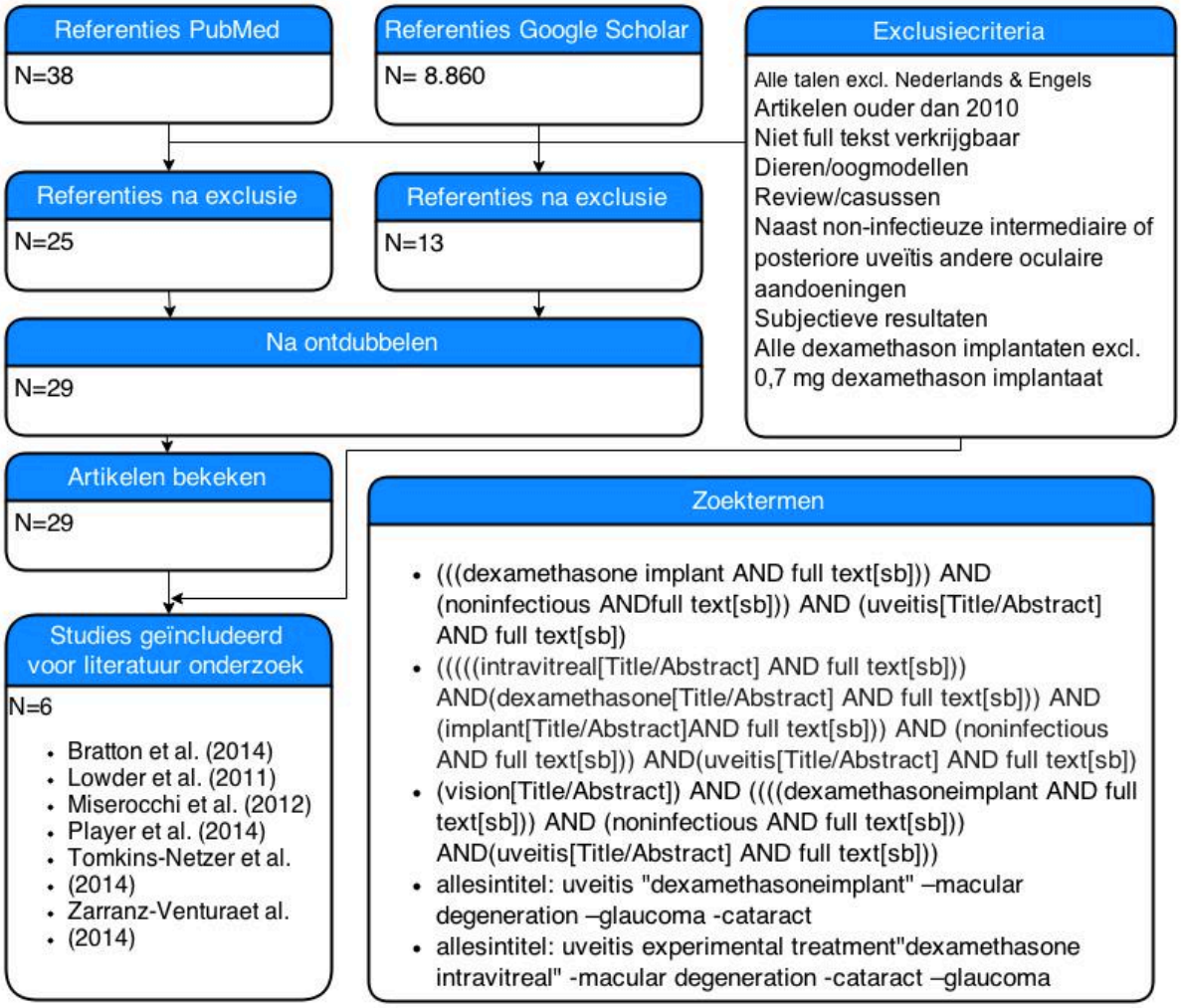

Figuur 1: Stroomdiagram, de zoekstrategie

Tabel 2: Inclusie- en exclusiecriteria

Inclusiecriteria	Exclusiecriteria
Nederlands en Engels	Andere talen
Vanaf 2010	Ouder dan 2010
Full text	Niet full text
Mensen	Dieren of oogmodellen
Andere onderzoeksvormen	Reviews
	Casussen
Non-infectieuze uveïtis	Naast non-infectieuze uveïtis ook andere oculaire aandoeningen
0,7 mg dexamethason implantaat	Andere doseringen dan een 0,7 mg dexamethason implantaat

Resultaten

In deze studie wordt een literatuuronderzoek gedaan naar welke invloed een dexamethason implantaat heeft op de visus en de vitreous haze score bij patiënten met non-infectieuze intermediaire of posteriore uveïtis.
Resultaten met betrekking tot de visus komen uit de artikelen van Bratton et al. (2014), Lowder et al. (2011), Miserocchi et al. (2012), Pleyer et al. (2014), Tomkins-Netzer et al. (2014) en Zarranz-Ventura et al. (2014). Uitkomsten over de vitreous haze score komen uit de artikelen van Lowder et al. (2011), Pleyer et al. (2014), Tomkins-Netzer et al. (2014) en Zarranz-Ventura et al. (2014). In tabel 3 staat een overzicht van de gebruikte artikelen.
Eerst worden de resultaten van de visus behandeld en vervolgens die van de vitreous haze score.

Tabel 3: Overzichtsgegevens per artikel

Auteur	n[1]	ogen	Gem. leeftijd(Jaar)	♀/♂%	Studie	Eenheid visus	n[2]	Uveïtis
Bratton et al. 2014	11	14	7(4-12)	64/36	Retro CS	Snellen	5 3 1 2	Pars planitis Pan Anterior Posteriore
Lowder et al. 2011	*	77	44±14.8	59.7/40.3	Pro RCT	ETDRS	14 63	Intermediair Posteriore
Miserocchi et al. 2012	12	14	55.16±15	66.6/33.4	Retro CS	Snellen	9 3	Intermediair Posteriore
Pleyer et al. 2014	84	*	52.9±17.5	64.3/35.7	Retro CS	LogMAR	41 43	Intermediair Posteriore
Tomkins-Netzer et al. 2014	27	38	48±2.2	42.1/57.9	Retro CS	Snellen	29 9	Intermediair Posteriore
Zarranz-Ventura et al. 2014	63	82	47.4±17.2	74.1/25.9	Retro CS	LogMAR	19 31 18 11 2 1	Posteriore Intermediair Pan Chronische anterior Acute anteriore Retinale vasculitis

*V.l.n.r. in kolommen: n[1] is het aantal proefpersonen, gem. leeftijd is de gemiddelde leeftijd in jaren, ♀/♂% staat voor het percentage vrouwen/mannen. Retro is retrospectief onderzoek en pro is een prospectief onderzoek. CS staat voor cohort studie, RCT staat voor Randomized Controlled Trial, n[2] is het aantal ogen die een bepaalde vorm van uveïtis hebben; uveïtis is de soort uveïtis en * is een onbekend gegeven.*

In tabel 3 zijn het aantal proefpersonen en het aantal ogen af te lezen. Ook is te zien wat de gemiddelde leeftijd van de patiënten is en het percentage vrouwen en mannen die meededen aan de onderzoeken. Alle gebruikte artikelen voor deze literatuurstudie zijn retrospectieve cohort studies, behalve de studie van Lowder et al. (2011), wat een

prospectief randomized controlled trial is. In de studies van Lowder et al. (2011), Miserocchi et al. (2012), Pleyer et al. (2014) en Tomkins-Netzer et al. (2014) zijn alleen patiënten met non-infectieuze intermediaire of posteriore uveïtis onderzocht. Dit in tegenstelling tot de artikelen van Bratton et al. (2014) en Zarranz-Ventura et al. (2014). In het onderzoek van Bratton et al. (2014) werd namelijk ook nog gekeken naar patiënten met pars planitis en panuveïtis. In de studie van Zarranz-Ventura et al. (2014) werden ook patiënten met panuveïtis, chronische anteriore uveïtis, acute anteriore uveïtis en retinale vasculitis onderzocht. In de resultaten wordt in deze twee onderzoeken geen onderscheid gemaakt tussen de verschillende soorten van uveïtis. In de resultaten van deze literatuurstudie zijn daarom uit de studies van Bratton et al. (2014) en Zarranz-Ventura et al. (2014) de gehele patiëntenpopulaties meegenomen.

Visus

In de zes artikelen die onderzoek doen naar het effect van een dexamethason implantaat op de visus, bij patiënten met non-infectieuze intermediaire of posteriore uveïtis, wordt veelal in confidence intervals gerapporteerd. Een confidence interval, ook wel betrouwbaarheidsinterval, geeft de marges rond het gevonden gemiddelde aan (Bakker & van Buuren, 2009, p.148). In deze studie worden de gemiddelde visuswaardes gerapporteerd. In tabel 4 staat een overzicht van de omgerekende gemiddelde visuswaardes in logMAR, met de daarbij behorende p-waardes. In tabel 3 staan de oorspronkelijke eenheden van de visus vermeld die gebruikt zijn in de verschillende onderzoeken.

Tabel 4: Overzichtstabel van gemiddelde visus in logMAR

	Voor	Dag 1	Wk 2	Wk 3	Wk 4	Wk 6	Wk 8	Wk 9	Wk 12	Wk 16	Wk 20	Wk 24	Wk 26	Wk 52	Eind
Bratton et al. (2014)	0,90														0,71 p=0,18
Lowder et al. (2011)	0,54**			0,48* ** p<0,001		0,27* ** p<0,001		0,27* ** p<0,001	0,29* ** p<0,001	0,30* ** p<0,001	0,30* ** p<0,001		0,33* ** p=0,002		
Miserocchi et al. (2012)	0,61														0,27**
Pleyer et al. (2014)	0,68	0,73 **			0,53 p=0,001				0,51 p<0,001			0,62** p=0,01			
Tomkins-Netzer et al. (2014)	0,47				0,32**		0,27 p=0,01		0,29**				0,43	*0,*41**	0,41**
Zarranz-Ventura et al. (2014)	0,68		0,59 p<0,01		0,49 p<0,01				0,49 p<0,01				0,6 p<0,01	0,52 p<0,01	0,52 p<0,01

*Visuswaardes staan in logMAR, p staat voor p-waardes, * getallen zijn omgerekende gemiddelden, ** getallen die zijn afgelezen uit de desbetreffende grafieken in het artikel.*

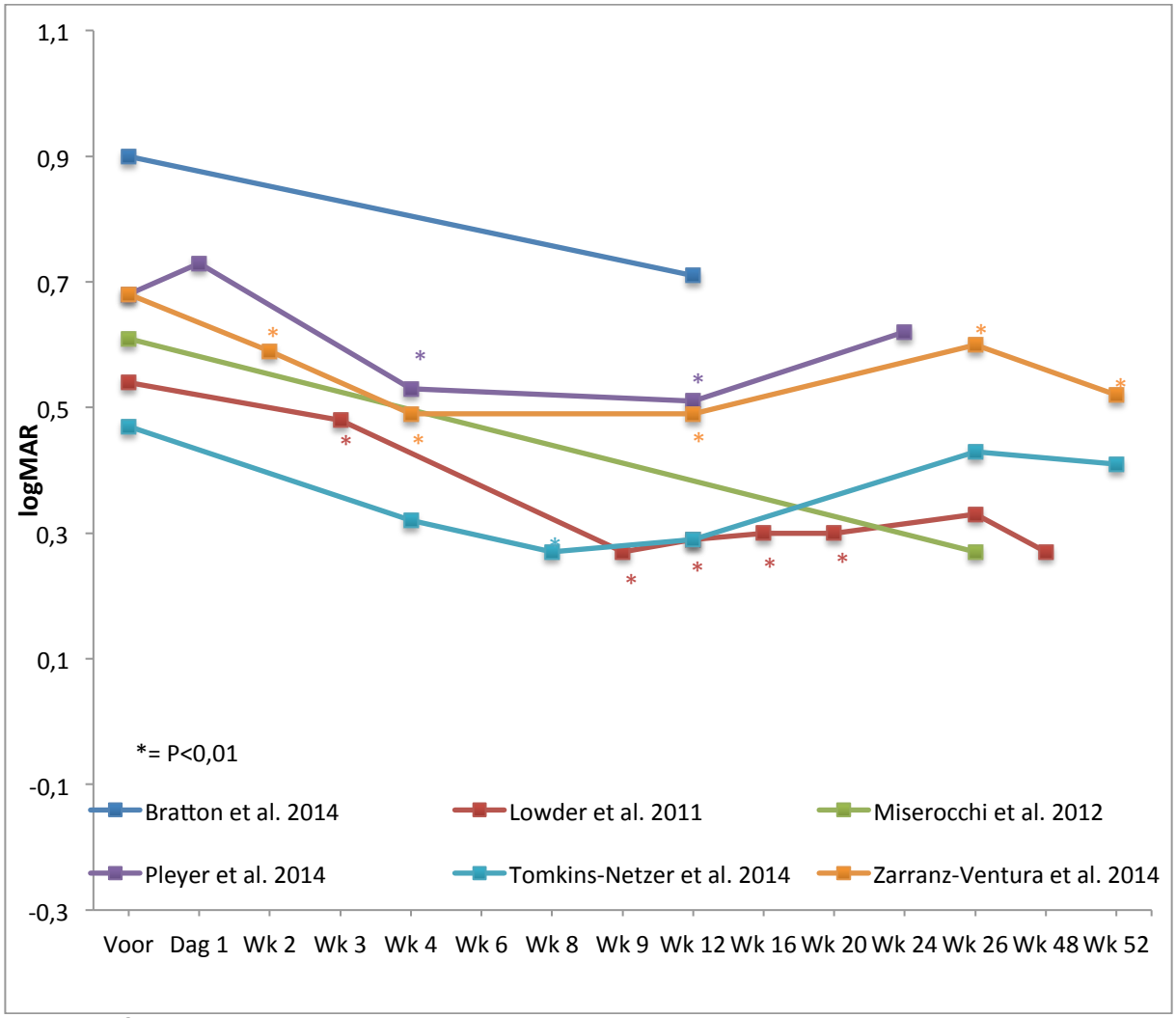

Figuur 2: Gemiddelde visus in logMAR. De data is lineair geëxtrapoleerd. P waardes kleiner dan 0,01 staan aangegeven met een asterisk.

Bij de onderzoeken van Lowder et al. (2011), Pleyer et al. (2014), Tomkins-Netzer et al. (2014) en Zarranz-Ventura et al. (2014) werd gewerkt met vaste follow-ups. De tijden van deze follow-ups staan weergegeven in tabel 4. In figuur 2 zijn de resultaten uit tabel 4 verwerkt. Bij de onderzoeken van Bratton et al. (2014) en Miserocchi et al. (2012) hadden de patiënten een verschillend tijdstip van de follow-up. In figuur 2 staan de resultaten van die follow-ups onder het tijdstip van de patiënt met de vroegste follow-up.

Bij de studies van Lowder et al. (2011), Pleyer et al. (2014), Tomkins-Netzer et al. (2014) en Zarranz-Ventura et al. (2014) is te zien dat tussen week 4 en week 12 de grootste verandering in visus heeft plaatsgevonden ten opzichte van de beginvisus. Bij de overige twee studies is alleen de begin- en eindvisus bekend. In het onderzoek van Bratton et al. (2014) varieerde het tijdstip van de laatste follow-up tussen de één en drie maanden. Hierbij was de gemiddelde beginvisus 0,90 logMAR en de gemiddelde visus bij de laatste controle 0,71 logMAR (p=0,18). In de resultaten van Miserocchi et al. (2012) is te zien dat de laatste controle varieerde tussen zes en elf maanden. De gemiddelde visus is hierbij aan het begin van het onderzoek 0,61 logMAR en bij de laatste controle 0,27 logMAR.

De p-waarden van de onderzoeken staan weergegeven in tabel 4 en figuur 2. Zoals eerder vermeld wordt in dit literatuuronderzoek een significantieniveau van 1% aangehouden, wat inhoudt dat een p-waarde kleiner dan 0,01 als significant wordt beschouwd. Bij de studies van Pleyer et al. (2014), Zarranz-Ventura et al. (2014), Lowder et al. (2011) en Tomkins-Netzer et al. (2014) is te zien dat de resultaten tussen week 4 en week 12 statistisch significant zijn. Te zien is dat bij de studies van Pleyer et al. (2014) en Lowder et al. (2011) de p-waardes bij de laatste follow-up een hogere waarde hebben dan bij eerdere follow-ups. Het onderzoek van Bratton et al. (2014) heeft bij de laatste follow-up een p-waarde van 0,18, waardoor dit resultaat niet statistisch significant is. In het onderzoek van Miserocchi et al. (2012) staan geen p-waarden vermeld. In de studie van Lowder et al. (2011) werd een 0,7 mg dexamethason implantaat vergeleken met een 0,35 mg dexamethason implantaat en een sham-behandeling. De visusresultaten van de patiënten behandeld met het 0,7 mg dexamethason implantaat hebben, vergeleken met de visusresultaten van de patiënten met de sham-behandeling op ieder moment een p-waarde van ≤0,001. In dit onderzoek worden alleen de resultaten van het 0,7 mg dexamethason implantaat meegenomen.

Vitreous haze score

In alle studies wordt de vitreous haze gegradeerd via de SUN-classificatie. De verwerking van deze resultaten verschilt echter per onderzoek.

In de artikelen van Lowder et al. (2011) en Tomkins-Netzer et al. (2014) wordt gekeken naar het percentage deelnemers met een vitreous haze score van nul. In het artikel van Zarranz-Ventura et al. (2014) worden de deelnemers met een vitreous haze score van ≥+0,5 geïncludeerd. Er wordt gekeken naar een verbetering van 2 positieve stappen of een verbetering naar een vitreous haze score van 0. De resultaten van deze drie artikelen staan vermeld in tabel 5 en figuur 3. In de studie van Pleyer et al. (2014) zijn de resultaten uitgedrukt in gemiddelde vitreous haze scores. Deze resultaten staan in tabel 6 en zijn weergegeven in figuur 4.

Tabel 5: Overzichtstabel resultaat vitreous haze score Lowder et al. (2011), Tomkins-Netzer et al. (2014) en Zarranz-Ventura et al. (2014)

	Voor	Wk 2	Wk 3	Wk 4	Wk 6	Wk 9	Wk 12	Wk 16	Wk 20	Wk 24	Wk 26	Wk 52
Lowder et al. (2011)	0		24,3		45,7 p<0,001	47	47,1 p<0,001	41,1 p=0,01	40		32,9 p=0,014	
Tomkins-Netzer et al. (2014)	58			83 p=0,03							85 p=0,02	53
Zarranz-Ventura et al. (2014)	0	41		63			73				79	88

Wk is week, de scores bij Lowder et al. (2011) en Tomkins-Netzer et al. (2014) zijn het percentage deelnemers met een vitreous haze score van nul en de scores weergegeven, Zarranz-Ventura et al. (2014) is licht grijs gekleurd de waarde is het percentage deelnemers die een verbetering van 2 positieve stappen of een verbetering naar een vitreous haze score van 0 laten zien.

In figuur 3 zijn de resultaten uit tabel 5 verwerkt. Significante verbeteringen met een p-waarde van <0,01 staan in figuur 3 met een asterisk aangegeven.

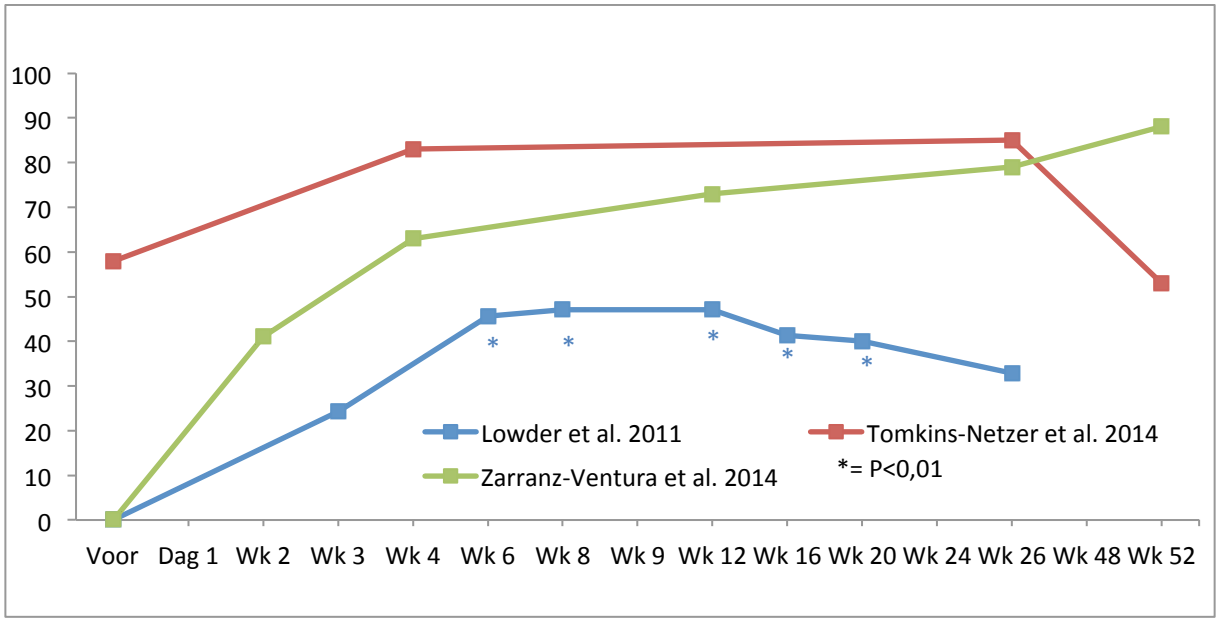

Figuur 3: Y-as bij Lowder et al. (2011) en Tomkins-Netzer et al. (2014): het percentage deelnemers met een vitreous haze score van nul. Y-as bij Zarranz-Ventura et al. (2014): het percentage deelnemers die een verbetering van 2 positieve stappen of een verbetering naar een vitreous haze score van 0 laten zien. De data is lineair geëxtrapoleerd.

In de studie van Pleyer et al. (2014) zijn de resultaten uitgedrukt in gemiddelde vitreous haze scores. In dit onderzoek is onderscheid gemaakt tussen posteriore en intermediaire uveïtis. De resultaten zijn af te lezen in tabel 6.

Tabel 6: Resultaat gemiddelde vitreous haze score in Pleyer et al. (2014)

	Voor	*Dag 1*	*Week 4*	*Week 12*	*Week 24*
Alle patiënten	*0,87*	*0,95*	*0,32*	*0,24*	*0,43*
Posteriore	*0,85*	*0,91*	*0,29*	*0,2*	*0,32*
Intermediaire	*0,88*	*0,99*	*0,32*	*0,28*	*0,29*

De getallen zijn de gemiddelde vitreous haze scores gegradeerd volgens de SUN-classificatie. Bij posteriore staat de gemiddelde vitreous haze score van de deelnemers met posteriore uveïtis en bij intermediaire staat de gemiddelde vitreous haze score van de deelnemers met intermediaire uveïtis.

In figuur 4 zijn de resultaten uit tabel 6 verwerkt. De p-waardes in figuur 4 betreffen alle patiënten die onderzocht zijn in de studie van Pleyer et al. (2014).

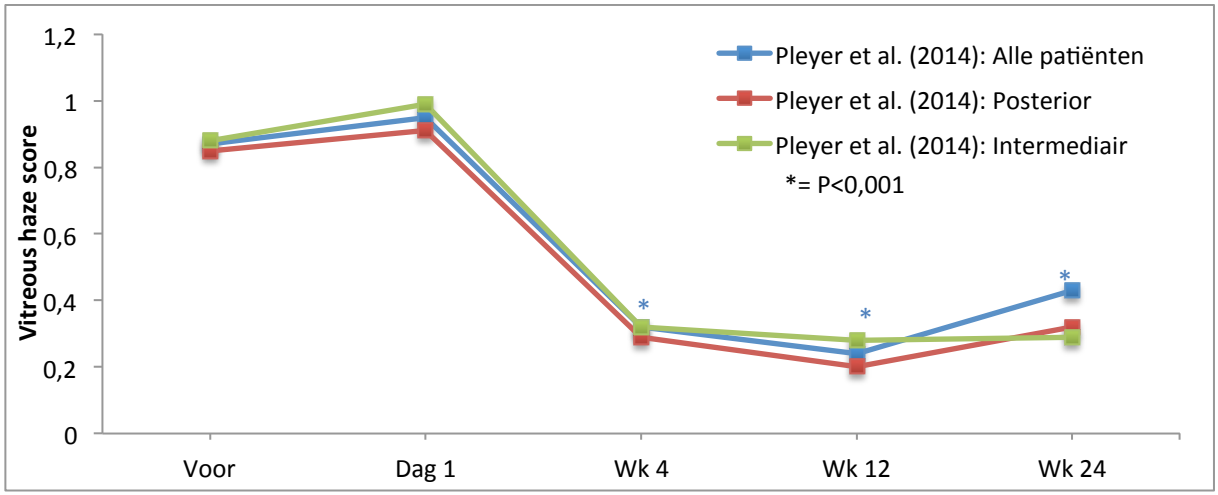

Figuur 4: De gemiddelde vitreous haze scores, gegradeerd volgens de SUN-classificatie. Posterior geeft de gemiddelde vitreous haze scores aan van patiënten met posteriore uveïtis. Intermediaire geeft de gemiddelde vitreous haze scores aan van patiënten met intermediaire uveïtis.

De resultaten van de artikelen van Lowder et al. (2011) en Pleyer et al. (2014) laten beide in week 12 de grootste verandering van de vitreous haze score zien ten opzichte van het begin van het onderzoek. Dit is in tegenstelling tot de andere twee studies. Bij het onderzoek van Zarranz-Ventura et al. (2014) is de top mogelijk nog niet bereikt na 52 weken. In het onderzoek van Tomkins-Netzer et al. (2014) is te zien dat de grootste verandering van de vitreous haze score, ten opzichte van de beginwaarde, wordt bereikt in week 26.
In het onderzoek van Pleyer et al. (2014) worden ook de verschillende gemiddelde vitreous haze scores van patiënten met intermediaire en posteriore uveïtis weergegeven. In tabel 6 is te zien dat de vitreous haze scores van elkaar verschillen (p=0,336). De overige p-waardes staan in tabellen 5 en 6 en in figuren 3 en 4 vermeld. In het artikel van Zarranz-Ventura et al. (2014) staan geen p-waardes vermeld. Het onderzoek van Tomkins-Netzer et al. (2014) geeft in week 4 een p-waarde van 0,03 aan, wat in dit onderzoek als niet statistisch significant wordt beschouwd. Bij het onderzoek van Lowder et al. (2011) zijn de resultaten tussen week 6 en week 12 en in week 20 in deze literatuurstudie als statistisch significant (p<0,01) geïnterpreteerd. Echter, in week 16 en week 26 waren de p-waardes respectievelijk 0,01 en 0,014, dat niet statistisch significant is.

Discussie

Uit deze literatuurstudie blijkt dat, bij de onderzoeken van Lowder et al. (2011), Pleyer et al. (2014), Tomkins-Netzer et al. (2014) en Zarranz-Ventura et al. (2014), de grootste verandering in visus ten opzichte van de beginvisus heeft plaatsgevonden tussen week 4 en week 12 bij gebruik van een 0,7 mg dexamethason implantaat bij patiënten met non-infectieuze intermediaire of posteriore uveïtis. Bij de onderzoeken van Bratton et al. (2014) en Miserocchi et al. (2012) zijn alleen de begin- en eindvisus van de patiënten bekend. Bij deze onderzoeken was de eindvisus hoger dan de beginvisus.

Na het inbrengen van een 0,7 mg dexamethason implantaat bij patiënten met non-infectieuze intermediaire of posteriore uveïtis, laten de artikelen van Lowder et al. (2011) en Pleyer et al. (2014) beide in week 12 de grootste verandering van de vitreous haze score zien ten opzichte van het begin van het onderzoek. Dit is in tegenstelling tot de andere twee studies. Bij het onderzoek van Zarranz-Ventura et al. (2014) is de top mogelijk nog niet bereikt na 52 weken. In het onderzoek van Tomkins-Netzer et al. (2014) is te zien dat de grootste verandering van de vitreous haze score, ten opzichte van de beginwaarde, wordt bereikt in week 26.

Slechts twee studies doen gedurende een jaar onderzoek naar de vitreous haze score. Dit zijn de onderzoeken van Zarranz-Ventura et al. (2014) en Tomkins-Netzer et al. (2014). In het onderzoek van Zarranz-Ventura et al. (2014) zijn in dit jaar indien nodig meerdere implantaten ingebracht. De vitreous haze score blijft in dit onderzoek tot de laatste follow-up stijgen. Wanneer wordt gekeken naar de studie van Tomkins-Netzer et al. (2014), waar slechts één implantaat ingebracht wordt, is te zien dat de vitreous haze score tot de zesde maand stabiel blijft en daarna daalt. De vitreous haze score bij de follow-up in week 52 is zelfs lager dan de beginwaarde. Dit is te verklaren doordat een dexamethason implantaat gedurende zes maanden de dexamethason afgeeft (Bratton et al., 2014). Wat betekent dat bij gebruik van één dexamethason implantaat er na zes maanden geen dexamethason meer vrijkomt, wat exact overeenkomt met de resultaten van het onderzoek van Tomkins-Netzer et al. (2014). Omdat er in deze literatuurstudie onderzoek is gedaan naar de invloed van één enkel 0,7 mg dexamethason implantaat op de vitreous haze score en de visus bij patiënten met non-infectieuze intermediaire of posteriore uveïtis, geeft het onderzoek van Zarranz-Ventura et al. (2012) hier een vertekend beeld op. De patiënten in het onderzoek van Zarranz-Ventura et al. (2012) kregen meerdere implantaten toegediend wanneer nodig.

Biassen

Binnen dit literatuuronderzoek zijn enkele biassen ontstaan. Zo zijn de gebruikte artikelen uitsluitend via Pubmed en Google Scholar gezocht, mogelijk zijn bij andere databanken nog meer artikelen te vinden. Verder zijn enkel Nederlands- en Engelstalige artikelen gebruikt, waardoor mogelijk nuttige artikelen in een andere taal zijn gemist. Ook is niet gekeken naar andere factoren die mogelijk worden beïnvloed door het implantaat, zoals macula-oedeem. Macula-oedeem is de meest voorkomende oorzaak van visusverlies bij posteriore uveïtis (Taylor et al. 2012). Deze literatuurstudie geeft geen compleet beeld van de invloed van een 0,7 mg dexamethason implantaat bij patiënten met non-infectieuze intermediaire of posteriore uveïtis, omdat belangrijke factoren, zoals macula-oedeem, niet onderzocht zijn.

Een andere limitatie van dit onderzoek is dat veel van de gebruikte resultaten uit grafieken afgelezen dienden te worden waardoor weinig exacte cijfers gebruikt konden worden. Wel is getracht het aflezen zeer nauwkeurig te doen zodat de foutmarge zo klein mogelijk is gebleven. De conclusie van deze studie verandert, ondanks de afgelezen resultaten, niet. Dit komt omdat de veranderingen van de visus en vitreous haze score duidelijk aanwezig zijn. Verder zijn bijwerkingen van dexamethason, zoals cataract, niet meegenomen in dit onderzoek terwijl cataract bij meer dan tien procent van de patiënten, die behandeld worden met een dexamethason implantaat, een bijwerking is (Farmacotherapeutisch Kompas, n.d.). Het kan zijn dat de uveïtis afneemt met het implantaat, maar de visus toch vermindert door bijvoorbeeld cataract. Daarnaast zijn onderzoeken, waar patiënten naast intermediaire of posteriore uveïtis ook macula degeneratie, glaucoom of cataract hebben, geëxcludeerd. Dit kan voor een vertekend beeld zorgen omdat een 0,7 mg dexamethason implantaat bij deze patiënten mogelijk een andere invloed heeft.

Bijdrage aan bestaande literatuur

Een sterk punt van dit artikel is dat alle visusresultaten in logMAR zijn omgerekend door gebruik te maken van de juiste formules. Doordat de visusresultaten in dezelfde eenheid zijn weergegeven kunnen de resultaten adequaat met elkaar worden vergeleken. Daarnaast is de gebruikte literatuur recent gepubliceerd. In dit onderzoek wordt ook een duidelijk overzicht gegeven van de tot dusver bekende literatuur betreffende dit onderwerp.

Duur van onderzoek

Bij de gebruikte artikelen zijn een aantal punten die de kwaliteit van de onderzoeken beïnvloeden. Ten eerste is het opvallend dat bij het onderzoek van Miserocchi et al. (2012) de eindtijd varieerde tussen de 6 en 11 maanden. De visus in dit onderzoek steeg aanzienlijk meer dan bij andere artikelen. Een oorzaak hiervan zou kunnen zijn dat er geen vast eindpunt was. Mogelijk is het onderzoek gestopt op het moment dat de patiënt een hoge visus had. Daarnaast heeft het onderzoek van Bratton et al. (2014) een opvallend kortere onderzoekstijd dan de overige studies, namelijk 13 weken ten opzichte van een gemiddelde onderzoekstijd van 38,6 weken bij de overige onderzoeken, waardoor het onderzoek van Bratton et al. (2014) lastiger te vergelijken is met de data uit de overige onderzoeken.

Werkingsduur van dexamethason

In dit literatuuronderzoek wordt gekeken naar objectieve meetresultaten. Echter, in het artikel van Lightman et al. (2012) is met behulp van de NEI VFQ-25 vragenlijst gekeken naar de subjectieve ervaringen. Hierbij is gekeken naar verschillende soorten zicht, zoals autorijden, nabijzicht en vertezicht. Het resultaat van dit onderzoek is dat een dexamethason implantaat bij intermediaire of posteriore uveïtis tot ten minste zes maanden een positief effect heeft op het visueel functioneren van de patiënten. Dit komt overeen met de resultaten van de vitreous haze uit dit literatuuronderzoek. Beide kan verklaard worden doordat een dexamethason implantaat de dexamethason gedurende zes maanden afgeeft (Bratton et al., 2014). Verder is ook te zien dat de patiënten in dit onderzoek de grootste verandering in het visueel functioneren merkten tussen het begin van het onderzoek en de eerste follow-up in week 8. Dit komt overeen met de objectieve visusresultaten uit dit onderzoek waar de verbetering in visus het hoogste is tussen week vier en week twaalf. Uit de studie van Hunter & Lobo (2011) blijkt dat de hoogste concentratie dexamethason in het oog te vinden is binnen de eerste twee maanden na plaatsing van het implantaat. De periode, met de

hoogste concentratie dexamethason, komt in grote lijnen overeen met de visusresultaten en de resultaten uit het onderzoek van Lightman et al. (2012).

Studiepopulatie

In dit onderzoek wordt niet gekeken naar dezelfde patiëntengroepen. In de onderzoeken van Bratton et al. (2014) en Zarranz-Ventura et al. (2014) worden deelnemers met verschillende soorten uveïtis toegelaten. In de resultaten is te zien dat, ondanks deze andere vormen van uveïtis, de conclusie niet veranderd. Het verloop van de uitkomsten van Zarranz-Ventura et al. (2014) loopt gelijk aan de overige resultaten. Het onderzoek van Bratton et al. (2014) heeft wel een iets ander verloop omdat de patiënten in dit onderzoek met een lagere gemiddelde visus begonnen en eindigden. Mogelijk komt dit door de gemiddelde leeftijd van deze onderzoekspopulatie die gemiddeld 7 jaar is. Dit is aanzienlijk lager dan in de andere studies met een gemiddelde leeftijd in de onderzoekspopulatie van 44 tot 55,16 jaar. De kinderen in het onderzoek van Bratton et al. (2014) hebben net als de volwassenen in de overige onderzoeken een 0.7 mg dexamethason implantaat toegediend gekregen. In het Farmacotherapeutisch Kompas, (n.d) staat dat de werking van een dexamethason implantaat bij non-infectieuze uveïtis op kinderen nog onbekend is. Mogelijk is de dosering van het dexamethason implantaat te hoog of te laag waardoor de werking niet optimaal is.
Verder is het onderzoek van Miserocchi et al. (2012), net als de studie van Bratton et al. (2014), uitgevoerd op een kleine onderzoekspopulatie. Door de kleine onderzoekspopulatie hebben afwijkende resultaten een grote invloed op de gemiddelde waardes. Mogelijk zijn de visuswaardes van het onderzoek van Bratton et al. (2014) daarom ook lager. Maar de uitkomsten van beide onderzoeken passen wel in de conclusie waardoor deze niet veranderd. Ten slotte vinden de follow-ups van de onderzoeken op verschillende tijdstippen plaats. Om de uitkomsten van de onderzoeken toch met elkaar te kunnen vergelijken zijn deze lineair geëxtrapoleerd. Op basis van deze extrapolatie en bekende gegevens zijn de conclusies over de visus en vitreous haze score getrokken. Door het ontbreken van gemeenschappelijke meetmomenten is niet met zekerheid te zeggen dat de resultaten van de lineaire extrapolatie en de conclusies daarop volledig correct zijn.

Conclusie

Deze studie geeft antwoord op de vraag welke invloed een 0,7 mg dexamethason implantaat heeft op de visus en vitreous haze score bij patiënten met non-infectieuze intermediaire of posteriore uveïtis.

De visus verbetert en is het hoogst tussen week 4 en week 12 na het plaatsen van een 0,7 mg dexamethason implantaat. Daarna daalt de visus, maar de visuswaarde bij de laatste follow-up is hoger dan de beginwaarde. De vitreous haze score verbetert in de eerste zes maanden bij gebruik van een enkel 0,7 mg dexamethason implantaat.

Aanbeveling

Bij volgende onderzoeken zou het een verbetering zijn de verschillende typen uveïtis los van elkaar te onderzoeken, om een duidelijker beeld te krijgen over de effecten van een 0,7 mg dexamethason implantaat op deze vormen van uveïtis. Ook is het relevant om in vervolgonderzoeken te kijken naar de effecten van het herhaaldelijk plaatsen van het 0,7 mg

dexamethason implantaat. Daarnaast is er meer onderzoek nodig naar het gebruik van een dexamethason implantaat bij kinderen met intermediaire of posteriore non-infectieuze uveïtis.

Bibliografie

AlimeraSciences. (2015, 14 april). *A Guide to Administering ILUVIEN® (fluocinolone acetonide intravitreal implant) 0.19mg* [Videobestand]. Geraadpleegd op 7 mei 2015, van https://www.youtube.com/watch?v=-maOOOq6rK0

Arcinue, C. A., Cerón, O. M., & Foster, C. S. (2013). A comparison between the fluocinolone acetonide (Retisert) and dexamethasone (Ozurdex) intravitreal implants in uveitis. *Journal of Ocular Pharmacology and Therapeutics*, *29*(5), 501-507.

Bakker, E. & van Buuren, H. (2009). *Onderzoek in de gezondheidszorg.* Groningen/Houten: Noordhoff Uitgevers.

Balba, G. P., Kumar, P. N., James, A. N., Malani, A., Palestine, A. G., Welch, J. N., & Timpone, J. G. (2006). Ocular syphilis in HIV-positive patients receiving highly active antiretroviral therapy. *The American journal of medicine*,*119*(5), 448-e21.

Bansal, R., Bansal, P., Kulkarni, P., Gupta, V., Sharma, A., & Gupta, A. (2012). Wandering Ozurdex® implant. *Journal of ophthalmic inflammation and infection* (1), 1-5.

Ben Ezra, D., Cohen, E., & Maftzir, G. (2005). Uveitis in children and adolescents. *British journal of ophthalmology*, *89*(4), 444-448.

Boer , J. H. (2007). Intermediaire Uveitis. *Richtlijn voor diagnostiek en behandeling van uveitis.*, 2.

Bratton, M. L., He, Y. G., & Weakley, D. R. (2014). Dexamethasone intravitreal implant (Ozurdex) for the treatment of pediatric uveitis. . *Journal of American Association for Pediatric Ophthalmology and Strabismus* (2), 110-113.

Browning, D. J. (2012). *Retinal Vein Occlusions: Evidence-based Management*. Springer Science & Business Media.

Cordero-Coma, M., Garzo, I., Calleja, S., Galán, E., Franco, M., & de Morales, J. G. (2013). Preoperative cataract surgery use of an intravitreal dexamethasone implant (Ozurdex) in a patient with juvenile idiopathic arthritis and chronic anterior uveitis. *Journal of American Association for Pediatric Ophthalmology and Strabismus.* (6), 632-634.

Davis, J. L., Madow, B., Cornett, J., Stratton, R., Hess, D., Porciatti, V., & Feuer, W. J. (2010). Scale for photographic grading of vitreous haze in uveitis.*American journal of ophthalmology*, *150*(5), 637-641.

Farmacotherapeutisch Kompas. (n.d.). *dexamethason*. Retrieved maart 16, 2015, from Farmacotherapeutisch Kompas: https://www.farmacotherapeutischkompas.nl/preparaatteksten/d/dexamethason%20(implantaat).asp

Farmacotherapeutisch Kompas. (n.d.). *Glucocorticoïden*. Retrieved maart 16, 2015, from Farmacotherapeutisch Kompas: https://www.farmacotherapeutischkompas.nl/inleidendeteksten/i/inl%20glucocorticoiden.asp

Farmacotherapeutisch Kompas. (n.d.). *Ophthalmologica met corticosteroïden*. Retrieved maart 16, 2015, from Farmacotherapeutisch Kompas: https://www.farmacotherapeutischkompas.nl/inleidendeteksten/I/inl%20ophthalmologica%20met%20corticosteroiden.asp

Friedman, N. J., & Kaiser, P. K. (2009). *The massachusetts eye and ear infirmary.*Philadelphia: Saunders.

Gasch, A. L. I. C. E., Smith, J. A., & Whitcup, S. M. (1999). Birdshot retinochoroidopathy. *British journal of ophthalmology*, *83*(2), 241-249.

Gerstenblith, A. T. (2012). In *The Wills eye manual: office and emergency room diagnosis and treatment of eye disease*. Lippincott : Williams & Wilkins.

Ghosn, C. R., Li, Y., Orilla, W. C., Lin, T., Wheeler, L. & Burke, J. A. (2011). Treatment of experimental anterior and intermediate uveitis by a dexamethasone intravitreal implant. *Investigative ophthalmology & visual science* (6), 2917-2923.

Holland, G. N. (1994). Standard diagnostic criteria for the acute retinal necrosis syndrome. *American journal of ophthalmology*, *117*(5), 663-666.

Hunter, R. S., & Lobo, A. M. (2011). Dexamethasone intravitreal implant for the treatment of noninfectious uveitis. *Clinical ophthalmology* (5), 1613.

Kaleemunnisha, S., Sudharshan, S., & Biswas, J. (2014). Quality of life in non-infectious uveitis patients on immunosuppressive therapy. *Middle East African journal of ophthalmology*, *21*(3), 225.

Kanski, J. J., & Bowling, B. (2011). *Clinical ophthalmology a systematic approach* (7e ed.). Edinburgh: Elsevier.

Lightman, S., Belfort, R., Naik, R. K., Lowder, C., Foster, C. S. & Rentz, A. (2013). Vision-related functioning outcomes of dexamethasone intravitreal implant in noninfectious intermediate or posterior uveitis. *Investigative ophthalmology & visual science* (7), 4864-4870.

Lin, P. S., & Rosenbaum, J. T. (2014). The future of uveitis treatment. *Ophthalmology* (1), 365-376.

Lowder, C., Belfort, R., Lightman, S., Foster, C. S., Robinson, M. R.& Schiffman, R. M. (2011). Dexamethasone intravitreal implant for noninfectious intermediate or posterior uveitis. *Archives of ophthalmology,* (5), 545-553.

Manohar-Babu, B. & Rathinam, S.R. (2009). Intermediaite Uveitis. *Indian Journal of Ophthalmology, 58* (1), 21–27

McCannel, C. A., Holland, G. N., Helm, C. J., Cornell, P. J., Winston, J. V., Rimmer, T. G., & UCLA Community-Based Uveitis Study Group. (1996). Causes of uveitis in the general practice of ophthalmology. *American journal of ophthalmology*, *121*(1), 35-46.

McCluskey, P. J., Towler, H. M., & Lightman, S. (2000). Regular review: Management of chronic uveitis. *BMJ: British Medical Journal*, *320*(7234), 555.

Merck Manual online medisch handboek. (2003). *De ziekte van Cushing*. Geraadpleegd op 15 mei, 2015, from MSD: http://www.merckmanual.nl/mmhenl/sec13/ch162/ch162h.html

Miserocchi, E., Modorati, G., Pastore, M. R., & Bandello, F. (2012). Dexamethasone intravitreal implant: an effective adjunctive treatment for recalcitrant noninfectious uveitis. *Ophthalmologica* (4), 228-233.

Niermeijer, J. M. F., Hettinga, Y. M., Wokke, J. H. J., Rothova, A., & Hart, W. (2006). Klinisch denken en beslissen in de praktijk. Een patiënt met visusdaling en pijnlijke benen. *Nederlands tijdschrift voor geneeskunde*, *150*(21), 1173.

Pleyer, U., Klamann, M., Laurent, T. J., Mänz, M., Hazirolan, D. & Winterhalter, S.(2014). Fast and Successful Management of Intraocular Inflammation with a Single Intravitreal Dexamethasone Implant. *Ophthalmologica* (4), 223-229.

Precision Vision (2011). Visual acuity. Verkregen op 22 april, 2011, van http://www.precision-vision.com/index.cfm/feature/9/a—visual-acuity.cfm.

Rathinam, S. R., & Namperumalsamy, P. (2007). Global variation and pattern changes in epidemiology of uveitis. *Indian journal of ophthalmology*, *55*(3), 173.

Rodriguez, A., Calonge, M., Pedroza-Seres, M., Akova, Y. A., Messmer, E. M., D'Amico, D. J., & Foster, C. S. (1996). Referral patterns of uveitis in a tertiary eye care center. *Archives of ophthalmology*, *114*(5), 593-599.

Rose, C. D., Neven, B., & Wouters, C. H. (2014). Best Practice & Research Clinical Rheumatology. *inflammation*, *28*, 191e212.

Rostami, M., Mohammadi, S.F. & Ohno. S. (2009). Epidemiology and Prevalence of Uveitis: Review of Literature. *Iranian Journal of Ophthalmology* 2009;21(4):4-16
Hormoz Chams, MD1

Soheilian, M., Heidari, K., Yazdani, S., Shahsavari, M., Ahmadieh, H., & Dehghan, M. (2004). Patterns of uveitis in a tertiary eye care center in Iran.*Ocular immunology and inflammation*, *12*(4), 297-310.

Sinoo, M. (2007). *Evidence based practice Basisbegrippen onderzoek en kritisch lezen.* Ridderkerk: Luiten.

Standardization of Uveitis Nomenclature (SUN) Working Group. (2005). Standardization of uveitis nomenclature for reporting clinical data. Results of the First International Workshop. *American journal of ophthalmology*, *140*(3), 509-516.

Takase, H., Futagami, Y., Yoshida, T., Kamoi, K., Sugita, S.& Imai, Y. (2006). Cytokine profile in aqueous humor and sera of patients with infectious of noninfectious uveitis. *Investigative Ophthalmology & Visual Science , 47* (4), 1557-1561.

Taylor, S. R. J., Lightman, S. L., Sugar, E. A., Jaffe, G. J., Freeman, W. R. & Altaweel, M. M. (2012). The Impact of Macular Edema on Visual Function in Intermediate, Posterior, and Panuveitis. *Ocular immunology & inflammation,* 20 (3), 171-181.

Tomkins-Netzer, O., Taylor, S. R., Bar, A., Lula, A., Yaganti, S. &Talat, L. (2014). reatment with repeat dexamethasone implants results in long-term disease control in eyes with noninfectious uveitis. *Ophthalmology* (8), 1649-1654.

Zarranz-Ventura, J., Carreño, E., Johnston, R. L., Mohammed, Q., Ross, A. H. & Barker, C. (2014). Multicenter Study of Intravitreal Dexamethasone Implant in Noninfectious Uveitis: Indications, Outcomes, and Reinjection Frequency. *American journal of ophthalmology* (6), 1136-1145.

Auteursrechten

“De auteur verklaart het volledige auteursrecht op zijn/haar werk te bezitten. Hij vrijwaart de Opleiding Optometrie en Orthoptie van de Hogeschool Utrecht voor alle vorderingen van derden betreffende de inhoud en vorm van het artikel. Vermenigvuldiging en verspreiding van dit artikel is, zonder toestemming van de Opleiding Optometrie of Orthoptie, Hogeschool Utrecht, niet toegestaan. De auteur zal bij eventuele publicatie, gebaseerd op het artikel, de Opleiding Optometrie of Orthoptie slechts vermelden na verleende toestemming”.

Bijlage met stroomschema zoekstrategie

Databank	Zoektermen	Aantal	Aantal hits na exclusie
Pubmed	Dexamethason implant Non infectious Uveitis	20	3
Pubmed	Intra vitreal Dexamethasone implant Non infectious Uveitis	18	3
Google Scholar	Dexamethasone implant Uveitis - maculardegeneration - -glaucoma - -cataract	12	3

Inclusiecriteria:

- Niet ouder dan vijf jaar
- In het Engels geschreven
- In het Nederlands geschreven
- Op mensen uitgevoerd
- Geen review
- Geen vergelijkend onderzoek
- Geen casus